سیب سبز

ویرایش ۱۴۰۱

آناتومی ۲

(اندام فوقانی + اندام تحتانی)

مدیریت تدوین:
دکتر صادق شفائی
حسین فرجی

مولف:
فاطمه افضلی

و خداوند سرنوشت هیچ قومی (هیچ کسی) را تغییر نمی‌دهد مگر آنکه آنان آنچه را که در خودشان است را تغییر دهند.

«سوره رعد آیه ۱۱»

سیب سبز

آناتومی ۳

ویرایش ۱۴۰۱

مؤلف: فاطمه افضلی

مدیریت تدوین: دکتر صادق شفائی، حسین فرجی
مؤسسه آموزشی دانش‌آموختگان تهران

انتشارات طبیبانه

۱۴۰۱

سرشناسه	:	افضلی، فاطمه، ۱۳۷۹ -
عنوان و نام پدیدآور	:	آناتومی ۳: ویرایش ۱۴۰۱/ مولف فاطمه افضلی؛ مدیریت تدوین صادق شفائی، حسین فرجی؛ [برای] موسسه آموزشی دانش‌آموختگان تهران.
مشخصات نشر	:	تهران: طبیبانه، ۱۴۰۱.
مشخصات ظاهری	:	۹۴ ص.: مصور (رنگی) ، جدول، نمودار؛ ۲۲ × ۲۹ س‌م.
فروست	:	سیب‌سبز.
شابک	:	۹۷۸-۶۲۲-۷۹۰۴-۵۷-۴
وضعیت فهرست نویسی:		فیپا
یادداشت	:	عنوان دیگر: سیب سبز آناتومی ۳ (بر اساس منابع آزمون علوم پایه).
عنوان دیگر	:	سیب سبز آناتومی ۳ (بر اساس منابع آزمون علوم پایه).
موضوع	:	کالبدشناسی انسان — Human anatomy
		انسان -- فیزیولوژی — Human physiology
		اندام‌های فوقانی و تحتانی — Extremities (Anatomy)
		پزشکی -- علوم پایه — Medical sciences
		کالبدشناسی انسان -- آزمون‌ها و تمرین‌ها — Human anatomy -- Examinations, questions, etc.
		انسان -- فیزیولوژی -- آزمونها و تمرینها — Human physiology -- Examinations, questions, etc.
		اندام‌های فوقانی و تحتانی -- آزمون‌ها و تمرین‌ها — Extremities (Anatomy) -- Examinations, questions, etc.
		پزشکی -- علوم پایه -- آزمون‌ها و تمرین‌ها — Medical sciences -- Examinations, questions, etc.
شناسه افزوده	:	شفایی، صادق، ۱۳۶۷ -
شناسه افزوده	:	Shafaei, Sadegh
شناسه افزوده	:	فرجی، حسین، ۱۳۷۹-
شناسه افزوده	:	موسسه آموزشی دانش‌آموختگان تهران
رده بندی کنگره	:	QM۲۳/۲
رده بندی دیویی	:	۶۱۱
شماره کتابشناسی ملی	:	۸۸۱۹۲۱۵
اطلاعات رکورد کتابشناسی:		فیپا

سیب سبز آناتومی ۳ (بر اساس منابع آزمون علوم‌پایه)

مؤلف: فاطمه افضلی

ناشر: نشر طبیبانه

چاپ: مجتمع چاپ و نشر پیشگامان

مدیر تولید محتوا و صفحه‌آرایی: فاطمه عموتقی

صفحه‌آرایی: دپارتمان تولید محتوای پیشگامان (بهروز نقی‌زاده)

نوبت و سال چاپ: اول ۱۴۰۱

شمارگان: ۲۰۰۰ جلد

قیمت: ۱۱۰ هزار تومان

شابک: ۹۷۸-۶۲۲-۷۹۰۴-۵۷-۴

راه‌های تهیه کتاب‌های ما:

۰۲۱-۶۶۴۰۶۱۷۰

۰۹۳۵۳۵۸۰۲۳۱

edutums.ir

daneshamookhtegan

تهران، میدان انقلاب، خیابان کارگر جنوبی، بعد از خیابان روانمهر ، بن‌بست سرود، پلاک ۲، واحد همکف

برای خوندن مقدمه و دیدن ویژگی‌های اختصاصی این درس، اینجا رو اسکن کن.

فهرست مطالب

اندام فوقانی:

اندام تحتانی:

اندام فوقانی

نام مبحث	تعداد سؤالات در آزمون‌های دو سال اخیر	ملاحظات
کمربند شانه‌ای، ناحیه‌ی اسکپولار خلفی و ناحیه‌ی پکتورالیس	۷	مهم

کمربند شانه‌ای

کمربند شانه‌ای شامل استخوان‌های کلاویکل و اسکپولا است و استخوان هومروس از اندام فوقانی به این کمربند وصل می‌شود.

استخوان کلاویکل تنها استخوان درازی است که به صورت افقی قرار گرفته و بیش‌ترین ریسک شکستگی را دارد. بیش‌تر شکستگی‌ها به فاصله‌ی یک‌سوم خارجی و دو سوم داخلی اتفاق می‌افتد. در شکستگی تنه‌ی کلاویکل بخش خارجی استخوان به سمت پائین و داخل می‌چرخد.

کلاویکل دارای یک انتهای آکرومیال (خارجی) برای مفصل شدن با آکرومیون اسکپولا و یک انتهای استرنال (داخلی) برای مفصل شدن با جناغ است. در سطح تحتانی یک سوم خارجی، تکمه کونوئید و خط تراپزوئید و در نزدیکی انتهای داخلی محل اتصال رباط کوستوکلاویکولار مشاهده می‌شود. (شکل ۳-۱)

شکل ۳-۱. سطح تحتانی استخوان کلاویکل

استخوان دیگر کمربند شانه‌ای، اسکپولا است. زاویه‌ی تحتانی اسکپولا در سطح مهره‌ی T7 است. این استخوان یک حفره‌ی گلنوئید دارد که با سر استخوان هومروس مفصل شده و مفصل شانه را می‌سازد. اسکپولا دارای سه زائده استخوانی خار، آکرومیون و کوراکوئید است. در سطح خلفی، خار اسکپولا باعث ایجاد حفره‌ی سوپرا اسپاینوس در بالا و اینفرا اسپاینوس در پائین می‌شود. در سطح قدامی هم، حفره ساب‌اسکپولار قرار گرفته است.

شکل ۳-۲. نمای قدامی استخوان اسکپولا

شکل ۳-۳. نمای خلفی استخوان اسکپولا

ناحیه اسکپولار

عضلات ناحیه اسکپولار، کمربند شانه‌ای را به بخش فوقانی استخوان هومروس متصل می‌کنند و عبارتند از: دلتوئید، سوپرا اسپیناتوس، اینفرا اسپیناتوس، تِرِس مینور و تِرِس ماژور و ساب‌اسکپولاریس.

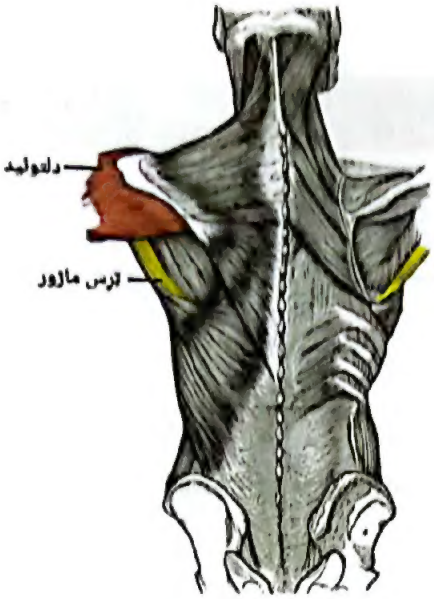

شکل ۳-۴. عضله تِرِس ماژور و دلتویید

ناحیه پشت

گروه سطحی عضلات پشت تنه، کمربند شانه‌ای را به ستون‌مهره‌ای متصل می‌کنند و عبارتند از: تراپزیوس، لاتیسموس دورسی، لواتور اسکپولا، رومبدوئید ماژور و رومبدوئید مینور.

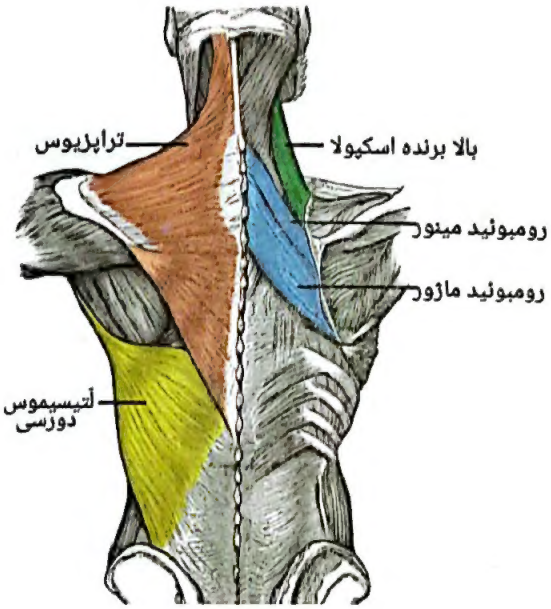

شکل ۳-۵. عضلات متصل کننده‌ی ستون مهره‌ای به کمربند شانه‌ای

ناحیه پکتورال

ناحیه پکتورال شامل ۴ عضله است: پکتورالیس ماژور، پکتورالیس مینور، ساب‌کلاویوس و سراتوس قدامی (دندانه‌ای جلویی).

روی عضله‌ی پکتورالیس (سینه‌ای) کوچک فاسیای کلاوی‌پکتورال قرار دارد که کلاویکل را به آگزیلا وصل می‌کند. روی این فاسیا، عضله‌ی پکتورالیس ماژور قرار گرفته و روی فاسیای پکتورالیس ماژور هم پستان قرار می‌گیرد.

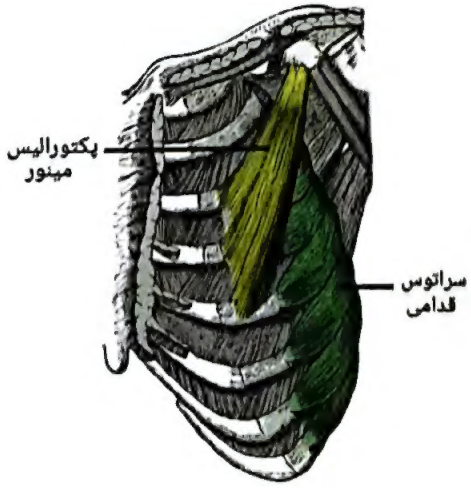

شکل ۳-۶. عضله سراتوس قدامی

پاسخ ناحیه اسکپولار خلفی، بخش خلفی اسکپولا را اشغال می‌کند. عضلات ناحیه‌ی اسکپولار خلفی (یعنی عضلات سوپرا اسپیناتوس، اینفرا اسپیناتوس، تِرِس مینور و تِرِس ماژور) به همراه عضله‌ی ساب‌اسکپولاریس، عضلاتی هستند که از صفحه‌ی استخوان اسکپولا مبدأ می‌گیرند. به همه‌ی این عضلات به‌جز عضله‌ی تِرِس ماژور، عضلات روتاتور کاف (گرداننده‌ی مفصل شانه) می‌گویند.

رمزش ☜ SITS:

۱- Supra spinatus ۲- Infra spinatus

۳- Teres minor ۴- Sub scapularis.

شکل ۳-۷. عضلات روتاتور کاف

عضلات روتاتور کاف در حمایت از مفصل شانه نقش دارند. عضله‌ی ساب‌اسکپولاریس از سطح قدامی اسکپولا یا همان حفره‌ی ساب‌اسکپولار و بقیه‌ی عضلات از سطح خلفی اسکپولا مبدأ می‌گیرند؛ یعنی: عضله‌ی سوپرا اسپیناتوس از حفره‌ی سوپرا اسپاینوس، عضله‌ی اینفرا اسپیناتوس از حفره‌ی اینفرا اسپاینوس و عضلات تِرِس مینور و ماژور هم از کنار خارجی اسکپولا مبدأ می‌گیرند. (مینور همیشه بالای ماژور است!)

عضلات روتاتور کاف به تکمه‌های استخوان هومروس متصل می‌شوند. ساب‌اسکپولاریس به تکمه‌ی کوچک و سوپرا اسپیناتوس، اینفرا اسپیناتوس و تِرِس مینور به ترتیب از بالا به پائین به تکمه‌ی بزرگ متصل می‌شوند. از بین گزینه‌ها فقط عضله‌ی ترس ماژور جزء عضلات روتاتور کاف محسوب نمی‌شود.

پاسخ **حرکات مفصل شانه:**

حرکات مفصل شانه عبارتند از: ابداکشن، اداکشن، مدیال روتیشن، لترال روتیشن، فلکشن و اکستنشن. عضلات روتاتور کاف و تِرِس ماژور در همه‌ی این حرکات نقش دارند؛ به‌جز اداکشن، فلکشن و اکستنشن.

لترال روتیشن

عضله‌ی اینفرا اسپیناتوس (عصب: سوپرااسکپولار) به همراه تِرِس مینور (عصب: آگزیلاری) باعث لترال روتیشن می‌شود.

۱- کدامیک از عضلات زیر جزء کلاهک گرداننده (Rotator cuff) نیست؟ *(پزشکی دی ۹۹- میان‌دوره‌ی کشوری)*

الف) Subscapular

ب) Supraspinatus

ج) Infraspinatus

د) Teres major

۲- شروع عمل ابدوکسیون بازو به عهده‌ی کدام عضله‌ی زیر است؟ *(پزشکی اردیبهشت ۹۷- میان‌دوره‌ی کشوری)*

الف) الیاف قدامی و خلفی دلتوئید

ب) سوپرا اسپیناتوس

ج) الیاف میانی دلتوئید

د) ترس مینور

سؤال	۱	۲		
پاسخ	د	ب		

اداکشن و مدیال روتیشن

عضله‌ی تِرِس ماژور باعث اداکشن و مدیال روتیشن می‌شود. (عصب: ساب‌اسکپولار تحتانی) عضلات دیگری که در انجام این حرکات به ترس ماژور کمک می‌کنند هم، مثل این عضله، بزرگ هستند: پکتورالیس ماژور (عصب: مدیال و لترال پکتورال) / لتیسیموس دورسی (عصب: توراکودورسال) / ساب‌اسکپولاریس (عصب: ساب‌اسکپولار فوقانی و تحتانی)

فلکشن

Flexion مفصل شانه را الیاف قدامی دلتوئید و عضله‌ی کوراکوبراکیالیس (عصب آن: موسکولوکوتانئوس) انجام می‌دهند.

اکستنشن

extension آن را الیاف خلفی دلتوئید و لاتیسیموس دورسی انجام می‌دهند.

ابداکشن

عضله‌ی سوپرا اسپیناتوس تا ۱۵ درجه باعث ابداکشن می‌شود. (عصب‌دهی آن مانند عضله‌ی اینفرا اسپیناتوس از عصب سوپرا اسکپولار است). از ۱۵ تا ۹۰ درجه کار الیاف میانی دلتوئید (عصب‌دهی آن مانند عضله‌ی تِرِس مینور از عصب آگزیلاری است) و بیش‌تر از ۹۰ درجه وظیفه‌ی تراپزیوس (عصب: اکسسوری) است.

عملکرد اصلی عضله‌ی دلتوئید، ابداکشن بازو است. (ابداکتور اصلی بازو)

بنابراین عضله سوپرا اسپیناتوس شروع عمل ابدوکسیون بازو را برعهده دارد.

پاسخ در سطح خلفی استخوان اسکپولا، خار اسکپولا را می‌بینیم که بالای آن حفره‌ی سوپرا اسپاینوس و پائینش حفره‌ی اینفرا اسپاینوس وجود دارند. امتداد خار اسکپولا به سمت خارج آکرومیون را می‌سازد. در کنار فوقانی اسکپولا، نزدیک به قاعده‌ی زائده‌ی کوراکوئید، بریدگی اسکپولار قرار دارد.

زائده‌ی کوراکوئید به سمت قدام برجسته شده که در سمت داخل آن، بریدگی سوپرا اسکپولار مشاهده می‌شود. این زائده، مبدأ دو عضله‌ی کوراکوبراکیالیس و سر کوتاه عضله‌ی دو سر و انتهای عضله‌ی پکتورالیس مینور است. در بالا و پائین حفره‌ی گلنوئید تکمه‌های گلنوئید فوقانی و تحتانی قرار دارد. تکمه‌ی فوقانی، مبدأ سر دراز عضله‌ی دو سر و تکمه‌ی تحتانی، مبدأ سر دراز عضله‌ی سه سر است. پس با شکستن تکمه اینفراگلنوئید، عملکرد عضله‌ی تری‌سپس‌براکی که به این تکمه اتصال دارد، مختل می‌شود.

۳- در شکستگی تکمه اینفراگلنوئید استخوان کتف، عملکرد کدام عضله دچار اختلال می‌شود؟ *(پزشکی آبان ۱۴۰۰- میان‌دوره کشوری)*

الف) براکیالیس

ب) بای‌سپس‌براکی

ج) تری‌سپس‌براکی

د) کوراکوبراکیالیس

سؤال	۳			
پاسخ	ج			

پاسخ تراپزیوس یکی از عضلات رابط بین اسکپولا و ستون مهره‌ای است. این عضله، بالابرنده‌ی قدرتمند شانه است و فلج آن باعث افتادگی شانه می‌شود. عصب عضله‌ی تراپزیوس مانند SCM از بخش نخاعی عصب اکسسوری است. سایر عضلات ناحیه پشت، از کنار داخلی اسکپولا به ستون مهره‌ای کشیده می‌شوند. این عضلات از بالا به پایین، بالابرنده‌ی کتف، رومبوئید مینور و رومبوئید ماژور هستند. عصب این سه عضله دورسال اسکپولار است.

با توجه به این‌که عضله‌ی تراپزیوس بالابرنده قدرتمند شانه است، تست بالا انداختن شانه برای بررسی عملکرد عصب این عضله، یعنی عصب اکسسوری (بخش نخاعی) انجام می‌شود.

این نکته هم یادت باشه که عضلات مینور، همیشه بالای ماژورها هستند.

پاسخ عضله‌ی تِرِس ماژور به لبه‌ی داخلی ناودان بین‌تکمه‌ای استخوان هومروس متصل است. عضله‌ی پکتورالیس ماژور به لبه‌ی خارجی و عضله‌ی لاتیسیموس دورسی هم به کف ناودان بین‌تکمه‌ای متصل‌اند.

(رمز: عضلاتی که به لبه‌ها و کف ناودان بین‌تکمه‌ای متصل میشن رو اینطوری حفظ کن: Lady between 2 Major. معنیش چیه؟ Lady یعنی لاتیسموس دورسی و 2major یعنی پکتورالیس ماژور و تِرِس ماژور!)

پس عضله‌ای که به لبه‌ی خارجی ناودان اینترتوبرکولار استخوان بازو متصل می‌شود، عضله‌ی پکتورالیس ماژور هست.

پاسخ عضله‌ی سراتوس قدامی از سطح خارجی ۹ یا ۸ دنده‌ی فوقانی شروع شده و به کنار داخلی اسکپولا ختم می‌شود. این عضله، اسکپولا را محکم به دیواره قفسه سینه نگه می‌دارد بنابراین فلج آن باعث بیرون‌زدگی اسکپولا (اسکپولای بالی) می‌شود. عصب این عضله لانگ توراسیک است. (رمزش میشه: SA.SALT یعنی Serratus Anterior و LT یعنی Long Thoracic.)

پس آسیب به عصب لانگ توراسیک که عصبدهی به عضله‌ی سراتوس قدامی را برعهده دارد، باعث فلج این عضله و اسکپولای بالی (Winging of scapula) می‌شود.

پاسخ در ناحیه پکتورال، بر روی عضله پکتورالیس مینور، فاسیای کلاوی‌پکتورال قرار دارد و کلاویکل را به آگزیلا وصل می‌کند. عناصری که فاسیای کلاوی‌پکتورال را سوراخ می‌کنند، شامل ورید سفالیک، شریان توراکوآکرومیال و عصب لترال پکتورال می‌باشند.

۴- تست شانه بالا انداختن برای بررسی کدام عصب است؟ (پزشکی قطبی)

الف) Dorsal Scapula

ب) Accessory

ج) Axillary

د) Suprascapular

۵- کدام‌یک از عضلات ذیل به لبه‌ی خارجی ناودان اینترتوبرکولار استخوان بازو متصل می‌شود؟ (پزشکی قطبی)

الف) عضله‌ی پکتورالیس ماژور

ب) عضله‌ی ترس ماژور

ج) عضله‌ی لاتیسموس دورسی

د) سردراز عضله‌ی دو سر بازویی

۶- آسیب کدامیک از اعصاب زیر منجر به بال‌دارشدن استخوان کتف (Winging of scapula) می‌گردد؟ (پزشکی شهریور ۹۹)

الف) Long thoracic

ب) Suprascapular

ج) Dorsal scapular

د) Axillary

۷- کدام ساختار با قاعده‌ی پستان مجاورت دارد؟ (پزشکی قطبی)

الف) فاسیای کلاوی‌پکتورال

ب) فاسیای پکتورالیس

ج) حفره‌ی آگزیلا

د) شبکه‌ی لنفاوی سابی

سؤال	۴	۵	۶	۷
پاسخ	ب	الف	الف	ب

روی این فاسیا، عضله‌ی پکتورالیس ماژور قرار دارد و روی فاسیای پکتورالیس ماژور هم پستان قرار می‌گیرد. پس فاسیای پکتورالیس ماژور با قاعده پستان مجاور است.

پاسخ پستان‌ها از غدد پستانی و پوست و بافت‌های همبند همراه تشکیل شده‌اند و بر روی فاسیای عمقی مربوط به عضله پکتورالیس ماژور قرار دارند. لایه‌ای از بافت همبند سست (فضای خلف پستانی)، پستان را از فاسیای عمقی جدا می‌کند. (بنابراین فضای خلف پستانی در قدام فاسیای عمقی قرار دارد). غدد پستانی غدد عرق تغییریافته در فاسیای سطحی جلوی عضلات پکتورال و دیواره قدامی قفسه سینه هستند.

با توجه به این توضیحات، می‌توان گفت breast در فاسیای سطحی قرار دارد.

پاسخ مثلث کلاوی‌پکتورال یا دلتوپکتورال یک ناودانی بین عضله‌ی پکتورالیس ماژور و دلتوئید است که ورید سفالیک و شریان دلتوئید در آن قرار گرفته‌اند. (شکل ۳-۸)



شکل ۳-۸ مثلث کلاویپکتورال

پاسخ زائده کوراکوئید استخوان اسکپولا، ساختاری ضخیم و منقاری‌شکل است که به طرف جلو و خارج برجسته می‌شود. این زائده با فشار عمقی در بخش قدامی عضله دلتوئید و زیر انتهای خارجی کلاویکل قابل لمس است. Infraclavicular fossa، حفره‌ای است که بلافاصله در زیر کلاویکل قرار گرفته و بنابراین می‌توان گفت زائده کوراکوئید در Infraclavicular fossa قابل لمس است.

پاسخ

ناحیه پکتورال	ناحیه پشت	ناحیه اسکپولار
پکتورالیس ماژور	تراپزیوس	دلتوئید
پکتورالیس مینور (سینه‌ای کوچک)	لاتیسموس دورسی (پهن پشتی)	سوپرااسپیناتوس (فوق خاری)
ساب کلاویوس	لواتور اسکپولا	اینفرا اسپیناتوس
سراتوس قدامی (دندانه‌ای جلویی)	رومبوئید مینور (لوزی شکل کوچک)	ترس مینور (گرد کوچک)
-	رومبوئید ماژور	ترس ماژور
-	-	ساب اسکپولاریس

با توجه به متن درسنامه و جدول بالا عضله مربع کمری جزء عضلات ناحیه‌ی پشت محسوب نمی‌شود.

۸- کدام‌یک درباره‌ی breast صحیح است؟ (پزشکی اسفند ۱۴۰۰)

الف) در خلف عضلات سینه‌ای قرار گرفته‌است.

ب) یک غده‌ی سباسه تغییر شکل یافته است.

ج) در فاسیای سطحی قرار دارد.

د) فضای خلف پستانی (retromammary space) در قدام فاسیای سطحی قرار دارد.

۹- کدامیک از ساختارهای زیر در ناودان دلتوپکتورال (کلاوی‌پکتورال) قرار دارد؟ (پزشکی قطبی)

الف) ورید بازیلیک و شریان دلتوئید

ب) ورید بازیلیک و شریان آکرومیال

ج) ورید سفالیک و شریان دلتوئید

د) ورید سفالیک و شریان براکیال

۱۰- کدام عنصر در Infraclavicular fossa قابل لمس است؟ (پزشکی اسفند ۱۴۰۰)

الف) Acromion

ب) Lesser tubercle of humerus

ج) Coracoid process

د) Greater tubercle of humerus

۱۱- همه‌ی عضلات زیر جزء عضلات ناحیه‌ی پشت محسوب می‌شوند؛ بجز: (پزشکی خرداد ۹۸- میان‌دوره‌ی کشوری)

الف) مربع کمری

ب) تراپزیوس

ج) پهن پشتی

د) لواتور اسکپولا

سؤال	۸	۹	۱۰	۱۱
پاسخ	ج	ج	ج	الف

پاسخ تمام موارد در استخوان اسکپولا دیده می‌شوند بجز حفره اوله‌کرانون. حفره‌ی اوله‌کرانون مربوط به استخوان هومروس است.

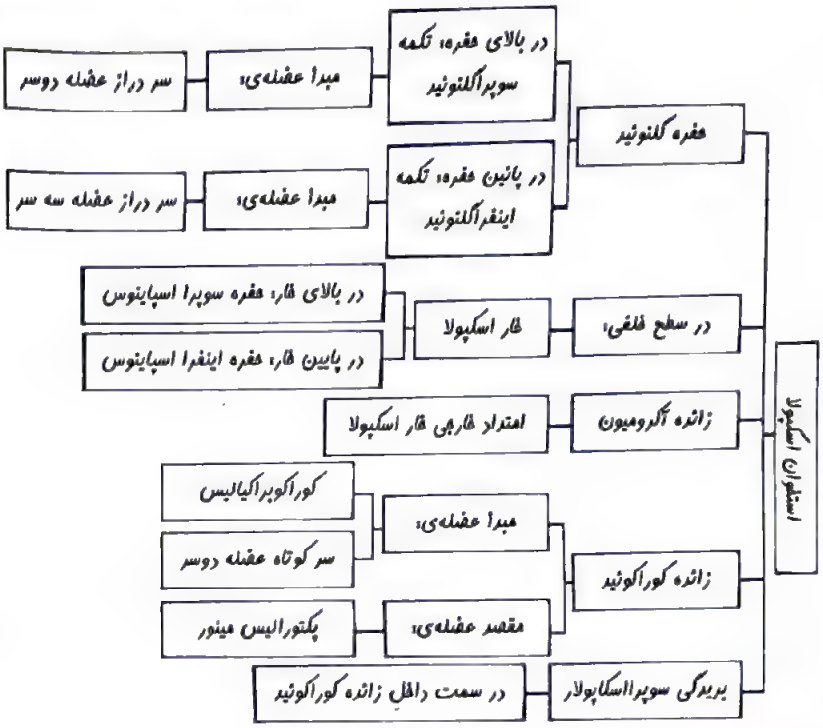

پاسخ سوپرا اسپیناتوس اگر چه از عضلات ناحیه‌ی اسکپولار است؛ ولی به لبه‌ی داخلی بریدگی سوپرا اسکپولار متصل نمی‌باشد. اما بطن تحتانی عضله‌ی اموهایوئید به ضلع فوقانی اسکپولا و به‌طور دقیق‌تر کنار داخلی بریدگی سوپرا اسکپولار متصل است.

پاسخ حرکات ابداکشن و اداکشن در صفحه کرونال اما حول محور ساجیتال انجام می‌شوند. بقیه گزینه‌ها رو هم به‌عنوان نکات درست یاد بگیر.

پاسخ با توجه به پاسخ سؤال۲، ابداکتور اصلی بازو عضله‌ی دلتوئید است که از ۱۵ تا ۹۰ درجه ابداکشن در مفصل شانه ایجاد می‌کند.

پاسخ این نکته حتماً یادت باشه که عضله‌ی دلتوئید، ابداکتور اصلی بازو هست.

۱۲-همه‌ی موارد زیر در استخوان اسکپولا قابل مشاهده‌اند، بجز: (دندان‌پزشکی قطبی)

الف) حفره‌ی اوله‌کرانون

ب) حفره‌ی گلنوئید

ج) حفره‌ی ساب‌اسکپولار

د) حفره‌ی اینفرا اسپاینوس

۱۳- به لبه‌ی داخلی ناودان (بریدگی) سوپرا اسکپولار کدام عضله چسبندگی دارد؟ (پزشکی قطبی)

الف) بطن تحتانی اموهایوئید

ب) سوپرا اسپیناتوس

ج) تراپزیوس

د) بطن خلفی دیگاستریک

۱۴- در مورد مفصل شانه کدام عبارت نادرست است؟ (پزشکی قطبی)

الف) Low stability

ب) ساب‌اسکپولار بورسا با مفصل شانه مرتبط است.

ج) حرکات ابداکشن و اداکشن حول محور کرونال است.

د) لیگامان کوراکوآکرومیال در استحکام مفصل نقش دارد.

۱۵- انقباض کدامیک از عضلات زیر موجب ابداکشن مفصل شانه می‌شود؟ (دندان‌پزشکی شهریور ۱۴۰۰)

الف) Deltoid ب) Seratus anterior

ج) Biceps brachii د) Triceps brachii

۱۶- کدام عمل مفصل شانه توسط عضله دلتوئید انجام می‌شود؟ (دندان‌پزشکی دی ۹۹- میان‌دوره‌ی کشوری)

الف) اکستانسیون ب) فلکسیون

ج) ادوکسیون د) ابدوکسیون

سؤال	۱۲	۱۳	۱۴	۱۵	۱۶
پاسخ	الف	الف	ج	الف	د

نام مبحث	تعداد سوالات در آزمون‌های دو سال اخیر	ملاحظات
استخوان و عضلات بازو	۴	خیلی‌مهم

استخوان بازو

استخوان بازو هومروس نام دارد. سر استخوان هومروس با حفره‌ی گلنوئید از اسکپولا مفصل می‌شود.

در انتهای تحتانی استخوان، در نمای قدامی، تروکلئا و کاپیتولوم دیده می‌شوند که به ترتیب با استخوان اولنا و رادیوس مفصل می‌شوند. بالای تروکلئا حفره‌ی کرونوئید و بالای کاپیتولوم حفره‌ی رادیال قرار گرفته‌اند. در نمای خلفی، ناودان رادیال (محل عبور عصب رادیال و شریان پروفوندا براکئی)، تروکلئا و در بالای آن حفره‌ی اوله‌کرانون را می‌بینیم. اپی‌کوندیل داخلی و خارجی هم محل اتصال عضلات ساعد هستند. از پشت اپی‌کوندیل داخلی عصب اولنار عبور می‌کند.

توبروزیته‌ی دلتوئید روی این استخوان محل اتصال عضله‌ی دلتوئید است.

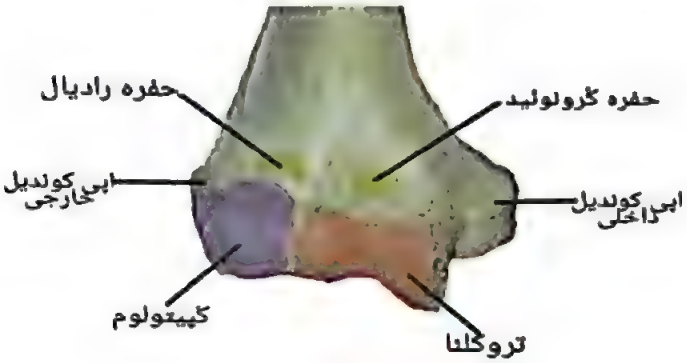

شکل ۳-۹. انتهای دیستال هومروس

عضلات بازو

در بازو دو کمپارتمنت وجود دارد: کمپارتمنت قدامی یا فلکسوری و کمپارتمنت خلفی یا اکستنسوری.

کمپارتمنت قدامی (فلکسوری)

عضلات کمپارتمان قدامی BBC است؛ یعنی: براکیالیس، بای‌سپس براکئی و کوراکوبراکیالیس. مبدأ سر کوتاه عضله‌ی بای‌سپس براکئی از زائده‌ی کوراکوئید و مبدأ سر دراز آن، تکمه‌ی سوپراگلنوئید است. این عضله در نهایت به توبرزویته‌ی رادیال متصل می‌شود. عضله‌ی کوراکوبراکیالیس هم مثل سر کوتاه بای‌سپس از کوراکوئید مبدأ گرفته و به هومروس ختم می‌شود. عضله‌ی براکیالیس از هومروس مبدأ گرفته و به توبروزیته‌ی اولنار وصل می‌شود. این عضلات از روی هر مفصلی که عبور

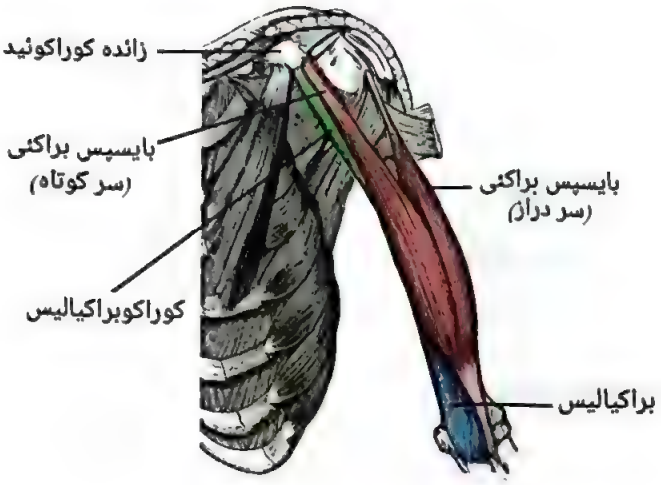

شکل ۳-۱۰. عضلات کمپارتمنت قدامی بازو

کنند، باعث فلکسیون آن مفصل می‌شوند؛ به‌همین دلیل به کمپارتمنت قدامی، کمپارتمنت فلکسوری می‌گویند. عصب این کمپارتمنت، عصب موسکولوکوتانئوس است.

کمپارتمنت خلفی (اکستنسوری)

در کمپارتمنت خلفی فقط عضله‌ی تری‌سپس وجود دارد. این عضله سر دراز، سر داخلی و سر خارجی دارد. سر دراز از تکمه‌ی اینفراگلنوئید مبدأ می‌گیرد. سر داخلی و خارجی از سطح خلفی تنه هومروس مبدأ می‌گیرند اما مبدأ سر خارجی بالاتر از سر داخلی‌ست. این عضله در نهایت از آرنج عبور کرده و به زائده‌ی اوله‌کرانون وصل می‌شود. عملکرد اصلی آن اکستنسیون در مفصل آرنج است. اما سر دراز باعث اکستنسیون و اداکشن در مفصل شانه نیز می‌شود. عصب‌دهی این عضله برعهده‌ی عصب رادیال است.

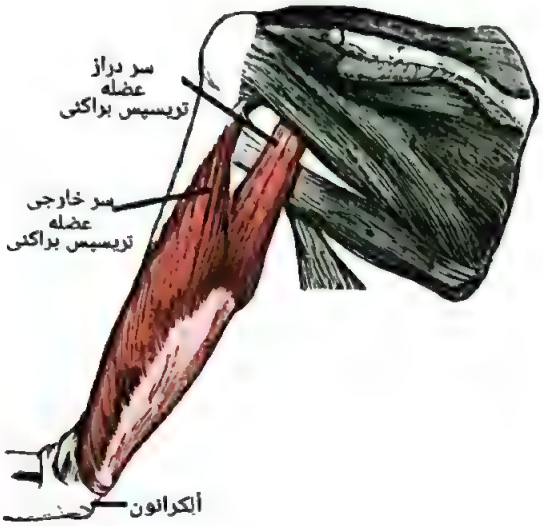

شکل ۳-۱۱. عضله‌ی کمپارتمنت خلفی بازو

پاسخ عضلات کمپارتمنت قدامی بازو از روی هر مفصلی که عبور کنند، باعث فلکسیون آن مفصل می‌شوند. کوراکوبراکیالیس فقط از روی مفصل شانه و عضله‌ی براکیالیس فقط از روی مفصل آرنج عبور می‌کنند.

سر کوتاه عضله‌ی بای‌سپس براکئی از زائده‌ی کوراکوئید و سر دراز آن از تکمه‌ی سوپراگلنوئید مبدأ می‌گیرند. تاندون سر دراز عضله از ناودان اینترتوبرکولار (بای‌سیپیتال)

۱- کدام‌یک از عضلات زیر سوپیناتور اصلی ساعد است؟ *(پزشکی دی ۹۹- میان‌دوره‌ی کشوری)*

الف) Brachialis

ب) Brachioradialis

ج) Biceps brachii

د) Coracobrachialis

شکل ۳-۱۲. مسیر عصب موسکولوکوتانئوس

سؤال	۱			
پاسخ	ج			

عبور کرده، وارد بازو می‌شود و با سر کوتاه عضله، تاندون واحدی را می‌سازد که در نهایت به توبروزیته‌ی رادیال متصل می‌شود؛ بنابراین عضله‌ی بای‌سپس براکئی از روی هر دو مفصل شانه و آرنج عبور می‌کند و می‌تواند باعث فلکسیون هر دو مفصل شود؛ البته بای‌سپس براکئی یک نقش سوپیناتوری هم دارد.

عصب این عضلات تماماً از موسکولوکوتانئوس است. این عصب عضله‌ی کوراکوبراکیالیس را سوراخ کرده و وارد کمپارتمنت قدامی می‌شود. عضله‌ی براکیالیس از عصب رادیال نیز عصب می‌گیرد.

با توجه به این توضیحات می‌توان گفت، سوپیناتور اصلی ساعد عضله بای‌سپس براکئی‌ست.

۲- در اثر شکستگی گردن جراحی استخوان بازو کدامیک از اعصاب زیر ممکن است آسیب ببیند؟ *(پزشکی ریفرم و کلاسیک آزر ۹۸- میان‌دوره‌ی کشوری)*

الف) Radial

ب) Median

ج) Musculocutaneous

د) Axillary

پاسخ دور سر استخوان هومروس، گردن تشریحی یا آناتومیکال وجود دارد. در پائین گردن تشریحی، تکمه‌های کوچک و بزرگ این استخوان و بین آن‌ها ناودان بین‌تکمه‌ای وجود دارد. در پایین‌تر از تکمه‌ها گردن جراحی دیده می‌شود. این قسمت استخوان هومروس شکننده‌ترین است و با شکستن آن احتمال آسیب به عصب آگزیلاری و شریان سیرکومفلکس هومرال قدامی و خلفی وجود دارد. اگر تنه هومروس بشکند، احتمال آسیب به عصب رادیال وجود دارد.

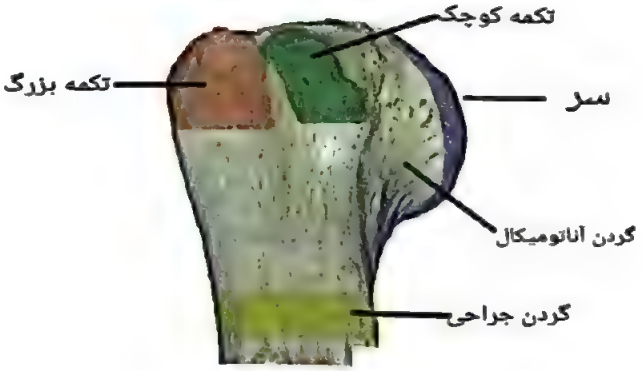

شکل ۳-۱۳. انتهای پروگزیمال هومروس

۳- کدام گزینه در مورد Trochlea استخوان هومروس صحیح است؟ *(پزشکی قطبی)*

الف) در خلف و بالای آن فرورفتگی Olecranon fossa قرار دارد.

ب) با استخوان رادیوس مفصل می‌شود.

ج) در جلو و بالای آن فرورفتگی رادیال قرار دارد.

د) در سمت داخل آن Capitulum قرار دارد.

پاسخ در انتهای تحتانی استخوان هومروس، اپی‌کوندیل داخلی و خارجی که محل اتصال عضلات ساعد هستند، مشاهده می‌شوند. از پشت اپی‌کوندیل داخلی عصب اولنار عبور می‌کند. در نمای خلفی انتهای تحتانی، ناودان رادیال (محل عبور عصب رادیال و شریان پروفوندا براکئی)، تروکلئا و در بالای آن حفره‌ی اوله‌کرانون را می‌بینیم. بنابراین در خلف و بالای تروکلئا، فرورفتگی اوله‌کرانون قرار گرفته‌است.

سؤال	۲	۳		
پاسخ	د	الف		

پاسخ عضلات با عصب‌گیری دوگانه:

از بین عضلات روتاتور کاف: عضله‌ی ساب‌اسکپولاریس ← اعصاب ساب‌اسکپولار فوقانی و تحتانی

در ناحیه‌ی پکتورال: عضله‌ی پکتورالیس ماژور ← اعصاب پکتورال داخلی و پکتورال خارجی

در بازو: عضله‌ی براکیالیس ← اعصاب موسکولوکوتانئوس و رادیال

در ساعد: عضله‌ی فلکسور دیژیتوروم پروفوندوس ← عصب مدین و اولنار

۴- عصب‌گیری دوگانه رادیال و موسکولوکوتانئوس مربوط به کدامیک از عضلات زیر است؟ (پزشکی قطبی)

الف) Biceps brachii
ب) Brachialis
ج) Brachioradialis
د) Triceps brachii

۵- کدامیک از عضلات زیر در ناحیه قدامی بازو قرار دارد؟ (دندان‌پزشکی شهریور ۹۹- کشوری)

الف) Coracobrachialis
ب) Triceps brachii
ج) Pronator teres
د) Brachioradialis

پاسخ

	نام عضله		مبدأ	مقصد	عصب	عملکرد
کمپارتمنت قدامی	بای‌سپس براکئی	سر کوتاه	زائده کوراکوئید اسکپولا	توبروزیته رادیال	موسکولوکوتانئوس	فلکسور ساعد، سوپیناتور ساعد، فلکسور فرعی بازو
		سر دراز	تکمه سوپراگلنوئید اسکپولا			
	کوراکوبراکیالیس		زائده کوراکوئید اسکپولا	هومروس	موسکولوکوتانئوس	فلکسور بازو
	براکیالیس		هومروس	توبروزیته اولنار	موسکولوکوتانئوس و رادیال	فلکسور آرنج
کمپارتمنت خلفی	تری‌سپس براکئی	سر دراز	تکمه اینفراگلنوئید اسکپولا	زائده اوله‌کرانون اولنار	عصب رادیال	اکستنسور آرنج، سر دراز می‌تواند بازو را در مفصل شانه به اکستنشن و اداکشن ببرد.
		سر خارجی	نیمه فوقانی سطح خلفی تنه استخوان هومروس			
		سر داخلی	نیمه تحتانی سطح خلفی تنه استخوان هومروس			

با توجه به متن درسنامه و نمودار بالا، عضله کوراکوبراکیالیس جزء عضلات کمپارتمنت قدامی بازوست.

۶- کدامیک از عضلات زیر بازکننده (Extensor) اصلی مفصل آرنج است؟ (دندان‌پزشکی اسفند ۹۹- کشوری)

الف) Biceps brachii
ب) Deltoid
ج) Brachialis
د) Triceps brachii

پاسخ با توجه به متن درسنامه و جدول سؤال ۵، عضله تری‌سپس براکئی در کمپارتمنت خلفی بازو قرار گرفته‌است و عملکرد اصلی آن اکستنسیون در مفصل آرنج است. اما سر دراز باعث اکستنسیون و اداکشن در مفصل شانه نیز می‌شود.

۷- در شکستگی زائده Olecranon استخوان اولنا، عملکرد کدام عضله مختل می‌شود؟ (پزشکی اسفند ۱۴۰۰)

الف) Brachialis
ب) Brachioradialis
ج) Biceps
د) Triceps

پاسخ با توجه به متن درسنامه و جدول سؤال ۵، عضله تری‌سپس در نهایت به زائده اوله‌کرانون استخوان اولنا وصل می‌شود. بنابراین با شکستگی زائده اوله‌کرانون، عملکرد عضله Triceps مختل می‌شود.

سؤال	۴	۵	۶	۷
پاسخ	ب	الف	د	د

نام مبحث	تعداد سؤالات در آزمون‌های دو سال اخیر	ملاحظات
استخوان‌ها و عضلات ساعد	۶	خیلی‌مهم

استخوان‌های ساعد

در ساعد دو استخوان وجود دارد: رادیوس و اولنا.

سر استخوان رادیوس به سمت بالا و سر استخوان اولنا به سمت پائین است. بین دو استخوان غشای بین‌استخوانی وجود دارد. قسمت پروگزیمال و دیستال استخوان‌ها با هم مفصل رادیواولنار پروگزیمال و دیستال را تشکیل می‌دهند که هر دو از نوع محوری یا pivot هستند. سر رادیوس (در مقابل کاپیتولوم هومروس) و بریدگی تروکلئار اولنا (در مقابل تروکلئای هومروس) در تشکیل مفصل آرنج شرکت دارند. استخوان رادیوس در انتهای خود دارای رویه‌های مفصلی برای استخوان‌های اسکافوئید و لونیت است که با آن‌ها مفصل مچ را می‌سازد.

عضلات ساعد

در ساعد هم مانند بازو یک کمپارتمنت قدامی و یک کمپارتمنت خلفی وجود دارد. به کمپارتمنت قدامی ساعد، کمپارتمنت فلکسوری - پرونیتوری و به کمپارتمنت خلفی ساعد، کمپارتمنت اکستنسوری-سوپینیتوری هم می‌گوییم.

کمپارتمنت قدامی (کمپارتمنت فلکسوری-پرونیتوری)

کمپارتمنت قدامی دارای ۳ لایه سطحی، بینابینی و عمقی است. ۸ عضله در کمپارتمنت قدامی وجود دارند: ۴ تا سطحی، ۱ بینابینی و ۳ تا عمقی. با توجه به اسم عضله (که کلمه‌ی فلکسور، پرونیتور، اکستنسور و یا سوپیناتور دارد) کمپارتمنت آن مشخص می‌شود.

عضلات سطحی از خارج به داخل شامل: پرونیتور ترس، فلکسور کاربی‌رادیالیس، پالماریس لانگوس، فلکسور کارپی اولناریس هستند. (شکل ۳-۱۴)

در عمق این ۴ عضله، فلکسور دیژیتوروم سوپرفیشیالیس در لایه بینابینی قرار دارد. (شکل ۳-۱۵)

عضلات لایه عمقی عبارتند از: فلکسور دیژیتوروم پروفوندوس، فلکسور پولیسیس لانگوس و در عمق این دو عضله پروناتور کوادراتوس قرار دارد. (شکل ۳-۱۶)

شکل ۳-۱۴. عضلات لایه‌ی سطحی کمپارتمنت قدامی ساعد

شکل ۳-۱۵. عضلات لایه‌ی میانی کمپارتمنت قدامی ساعد



شکل ۳-۱۶. عضلات لایه‌ی عمقی کمپارتمنت قدامی ساعد

کمپارتمنت خلفی (کمپارتمنت اکستنسوری- سوپینیتوری)

کمپارتمنت خلفی دارای یک سری عضلات سطحی و یک سری عضلات عمقی است. با توجه به اسم عضله (که کلمه‌ی فلکسور، پرونیتور، اکستنسور و یا سوپیناتور دارد) کمپارتمنت آن مشخص می‌شود و نیازی به حفظ کردن نیست؛ به‌جز دو عضله‌ی آنکونئوس و براکیورادیالیس.

لایه‌ی سطحی کمپارتمنت خلفی شامل ۷ عضله است که عبارتند از: اکستنسور کارپی رادیالیس لانگوس و برویس، اکستنسور انگشتان، اکستنسور انگشت کوچک، اکستنسور کارپی اولناریس، آنکونئوس، براکیورادیالیس. (شکل ۳-۱۷)

عضلات لایه‌ی عمقی کمپارتمنت خلفی مربوط به انگشت شست و اشاره هستند. بنابراین در اسم آن‌ها یا پولیسیس و یا ایندیسیس وجود دارد. (اکستنسور ایندیسیس، اکستنسور پولیسیس لانگوس، اکستنسور پولیسیس برویس، ابداکتور پولیسیس لانگوس). علاوه بر این، عضله‌ی سوپینیتور هم در لایه‌ی عمقی قرار دارد. (شکل ۳-۱۸)

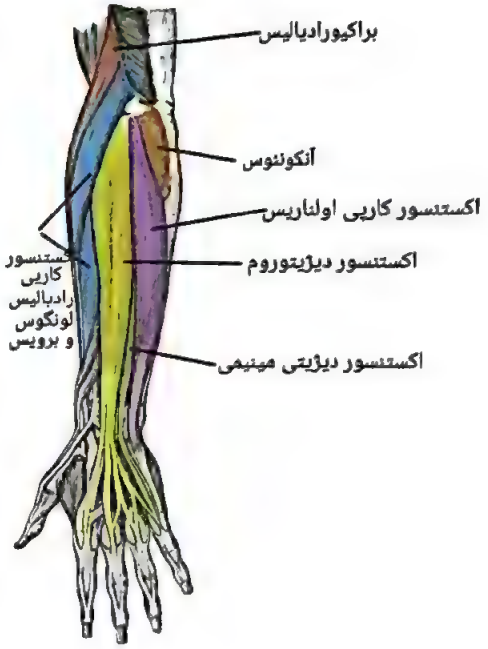

شکل ۳-۱۷. عضلات لایه‌ی سطحی کمپارتمنت خلفی ساعد

شکل ۳-۱۸. عضلات لایه‌ی عمقی کمپارتمنت خلفی ساعد

پاسخ در استخوان اولنا جلوی بریدگی تروکلئار، زائده‌ی کرونوئید (کرونوئید پروسس یا زائده‌ی منقاری) و خلف آن زائده‌ی اوله‌کرانون وجود دارد. هنگام فلکسیون آرنج، سر استخوان رادیوس در حفره‌ی رادیال (در انتهای دیستال هومروس) و زائده کرونوئید در حفره‌ی هم نام خود قرار می‌گیرد. (زائده‌ی اوله‌کرانون در حالت عادی در حفره‌ی اوله‌کرانونِ هومروس قرار دارد).

هم رادیوس و هم اولنا یک توبروزیته دارند که مشابه اسم خودشان است؛ یعنی توبرزیته‌ی رادیال و توبرزیته‌ی اولنار و هم‌چنین هر دو یک بریدگی برای قرارگیری سر استخوان مقابل دارند که اسم استخوان مقابل را می‌گیرد. یعنی

۱- زائده‌ی منقاری (Coronoid) مربوط به کدام یک از استخوان‌های زیر است؟ (دندان‌پزشکی قطبی)

الف) Ulna

ب) Humerus

ج) Radius

د) Scapula

سؤال	۱			
پاسخ	الف			

اولنـا در انتهـای فوقانـی خـود، دارای بریدگـی رادیـال و رادیـوس در انتهـای تحتانـی خـود، دارای بریدگـی اولنـار اسـت.

در سـطح خارجـی اسـتخوان اولنـا و دقیقـاً در زیـر بریدگـی رادیـال حفـره سـوپیناتور وجـود دارد. بـه کنـاره‌ی خلفـی حفـره‌ی سـوپیناتور، سـتیغ سـوپیناتور گفتـه می‌شـود کـه در سـطح طرفـی و قسـمت فوقانـی اسـتخوان اولنـا قـرار دارد. در سـاعد مبـدأ عضلـه‌ی سـوپیناتور، سـتیغ سـوپیناتور اسـت. اسـتخوان رادیـوس دارای خـط مایـل اسـت و هـر اسـتخوان دارای یـک زائـده‌ی اسـتایلوئید نیـز می‌باشـد.

حواسـت باشـه کـه: تکمـه کونوئیـد روی سـطح تحتانـی کلاویـکل هسـت. زائـده کوراکوئیـد مربـوط بـه اسـتخوان اسـکپولا، حفـره کرونوئیـد مربـوط بـه اسـتخوان هومـروس و بالاخـره زائـده کرونوئیـد متعلـق بـه اسـتخوان اولنـا هسـت.

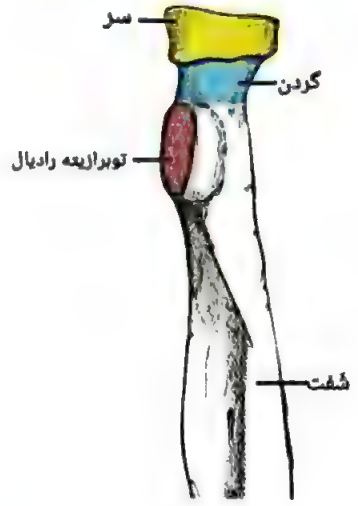

شکل ۳-۱۹. استخوان رادیوس

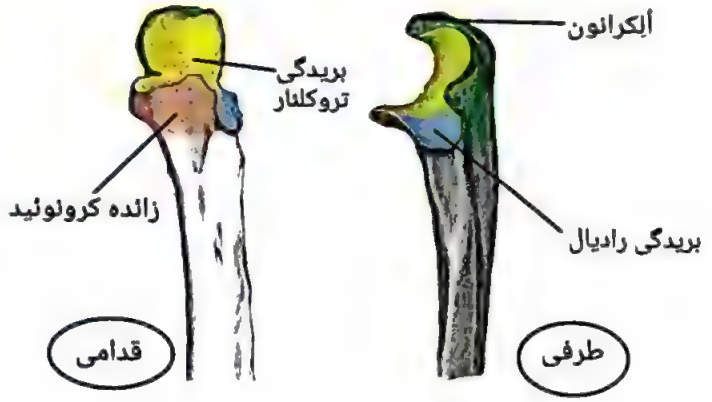

شکل ۳-۲۰. استخوان اولنا

۲- کدامیک از عضلات زیر به خط مایل قدامی رادیوس اتصال دارد؟ *(پزشکی اردیبهشت ۹۷- میان‌دوره‌ی کشوری)*

الف) عضله‌ی Flexor pollicis longus

ب) عضله‌ی Abductor pollicis longus

ج) عضله‌ی Extensor carpi radialis longus

د) عضله‌ی Flexor digitorum superficialis

پاسخ تمام عضلات سطحی و بینابینیِ قدام ساعد، از اپی‌کوندیل داخلی هومروس مبدأ می‌گیرند. علاوه بر این عضله‌ی پرونیتور ترس به سطح داخلی زائده‌ی کرونوئید و عضله‌ی فلکسور دیژیتوروم سوپرفیشیالیس به زائده‌ی کرونوئید اولنا و خط مایل رادیوس متصل‌اند. عضـلات لایـه عمقـی کمپارتمنـت قدامـی از خـود رادیـوس یـا اولنـا مبـدأ می‌گیرنـد. مبـدأ عضلـه فلکسـور پولیسـیس لانگـوس از قـدام تنـه رادیـوس و فلکسـور دیژیتـروم پروفونـدوس از سـطح قدامـی تنـه اولنـا هسـت. عضلـه پروناتـور کوادراتـوس از قـدام تنـه اولنـا شـروع و بـه قـدام تنـه رادیـوس وصـل می‌شـود.

مبـدأ تمـام عضـلات لایـه سـطحی کمپارتمنـت خلفـی، اپی‌کونديـل خارجـی هومروس اسـت. (به‌جـز براکیورادیالیـس و اکستانسـور کارپـی رادیالیـس لانگـوس کـه از سـتیغ سـوپرا اپی‌کونديـلار و تیغـه عضلانـی مجـاور مبـدأ می‌گیرنـد).

سؤال	۲			
پاسخ	د			

تمام عضلات لایه عمقی کمپارتمنت خلفی، از خود رادیوس یا اولنا مبدأ می‌گیرند. عضلات اکستنسور ایندیسیس و اکستنسور پولیسیس لانگوس از سطح خلفی تنه اولنا، اکستنسور پولیسیس برویس از سطح خلفی تنه رادیوس و ابداکتور پولیسیس لانگوس هم از اولنا و هم از رادیوس مبدأ می‌گیرد.

سوپیناتور علاوه بر ستیغ سوپیناتور استخوان اولنا از اپی‌کوندیل خارجی هومروس هم مبدأ می‌گیرد.

پس تنها عضله‌ای که به خط مایل قدامی رادیوس اتصال دارد، عضله فلکسور دیژیتروم سوپرفیشیالیس هست.

۳- عضلات ناحیه قدامی ساعد عمدتاً از کدامیک عصب می‌گیرند؟ (دندان‌پزشکی اسفند ۹۹- کشوری، مشابه دندان‌پزشکی دی ۹۹-میان‌دوره کشوری)

الف) Ulnar

ب) Radial

ج) Median

د) Axillary

پاسخ: عصب همه‌ی عضلات سطحی و بینابینی کمپارتمنت قدامی ساعد از خود عصب مدین است. (به‌جز فلکسور کارپی اولناریس که عصبش از اولنار است). عصب عضلات عمقی کمپارتمنت قدامی هم شاخه‌ی بین‌استخوانی قدامی از عصب مدین است. (به‌جز نیمه‌ی داخلی فلکسور دیژیتوروم پروفوندوس که از عصب اولنار عصب می‌گیرد.)

در لایه‌ی سطحی کمپارتمنت خلفی، عضلات براکیورادیالیس و اکستنسور کارپی رادیالیس لانگوس از عصب رادیال (پیش از تقسیم‌شدن به شاخه‌های سطحی و عمقی)، اکستنسور کارپی رادیالیس برویس از شاخه عمقی عصب رادیال و آنکونئوس از عصب رادیال (از طریق شاخه‌ای به سر داخلی تری‌سپس براکئی) و بقیه عضلات این لایه از عصب بین‌استخوانی خلفی عصب می‌گیرند. (عصب بین‌استخوانی خلفی، ادامه شاخه عمقی عصب رادیال پس از عبور از عضله سوپیناتور است).

تمام عضلات عمقی کمپارتمنت خلفی ساعد، از شاخه‌ی بین‌استخوانی خلفی عصب می‌گیرند.

با توجه به این توضیحات، عصب کمپارتمنت خلفی ساعد، عصب رادیال و عصب کمپارتمنت قدامی ساعد، عمدتاً عصب مدین است.

۴- عمل عضلات خلف ساعد چیست؟ (دندان‌پزشکی آبان ۱۴۰۰-میان‌دوره کشوری)

الف) اکستانسیون مچ دست

ب) فلکسیون مچ دست

ج) اکستانسیون آرنج

د) فلکسیون آرنج

پاسخ: عملکرد عضلات کمپارتمنت قدامی ساعد:

- فلکسیون مفصل مچ دست
- فلکسیون انگشتان از جمله شست
- پروناسیون

عملکرد عضلات کمپارتمنت خلفی ساعد:

- اکستانسیون مفصل مچ دست
- اکستانسیون انگشتان و شست
- سوپیناسیون

پس از جمله عملکردهای عضلات خلف ساعد، اکستانسیون مچ دست می‌باشد.

سؤال	۳	۴		
پاسخ	ج	الف		

۵- عضلات ناحیه‌ی قدام ساعد (کمپارتمان قدامی) مسئول انجام کدامیک از حرکات زیر هستند؟ (دندان‌پزشکی قطبی)

الف) فلکسیون- پروناسیون

ب) فلکسیون- سوپیناسیون

ج) اکستانسیون- پروناسیون

د) اکستانسیون- سوپیناسیون

پاسخ به کمپارتمنت خلفی ساعد کمپارتمنت اکستنسوری-سوپینیتوری و به کمپارتمنت قدامی، کمپارتمنت فلکسوری- پرونیتوری می‌گوییم.

سوپینیشن و پررونیشن رو اینجوری یاد بگیر:

من هر وقت با داداشم نون بیار کباب ببر بازی می‌کردم وقتی می‌زدمش می‌گفتم پررو نشیا! وقتی نون بیار کباب ببر بازی می‌کنی داری تمرین پرونیشن انجام می‌دی! بر عکسشم می‌شه سوپینیشن!

عضلات پروناتور: پروناتور ترس + پروناتور کوادراتوس

عضلات سوپیناتور: دوسر بازویی + سوپیناتور.

۶- اگر دو عضله‌ی Flexor carpi ulnaris و Ex-tensor Carpi ulnaris با هم منقبض شوند کدام حرکت زیر در مچ دست صورت می‌گیرد؟ (پزشکی قطبی)

الف) Abduction

ب) Flexion

ج) Extension

د) Adduction

پاسخ عضله فلکسور کارپی رادیالیس و عضلات اکستنسور کارپی رادیالیس لانگوس و برویس علاوه بر عملکردی که از اسمشان مشخص است (فلکشن یا اکستنشن مچ دست) باعث ابداکشن مچ دست هم می‌شوند. عضلات فلکسور کارپی اولناریس و اکستنسور کارپی اولناریس هم علاوه بر عملکردی که از اسمشان مشخص است (فلکشن و اکستنشن مچ دست) هر دو باعث اداکشن مچ دست هم می‌شوند. پس وقتی دو عضله‌ی فلکسور کارپی اولناریس و اکستنسور کارپی اولناریس با هم منقبض شوند، عملکرد فلکشن و اکستنشن آن‌ها یکدیگر را خنثی کرده و فقط باعث اداکشن مچ دست خواهند شد.

میتونی اینجوری هم یاد بگیری:

فلکسور کارپی‌اولناریس همونطور که از اسمش بر میاد موازی استخوان اولنا قرار داره و مچ رو فلکس می‌کنه. اکستنسور کارپی‌اولناریس هم موازی اولنا هست؛ ولی مچ رو اکستند می‌کنه. حالا اگر اسمارو جمع جبری کنی، فلکشن و اکستنشن با هم خنثی می‌شن و دوتا کارپی‌اولناریس برات می‌مونه! پس عمل هم‌زمان این دو عضله، ulnar deviation یا همون اداکشن در مچ می‌ده.

جمع و تفریق عضلات رو یاد گرفتی؟ ☺

۷- کدامیک از عضلات زیر به سطح خارجی استخوان رادیوس متصل نمی‌شود؟ (پزشکی خرداد ۱۴۰۰- میان‌دوره کشوری)

الف) بای‌سپس‌براکی

ب) پروناتورترس

ج) براکیورادیالیس

د) سوپیناتور

پاسخ عضله پروناتورترس دارای یک سر هومرال و یک سر اولنار است. سر هومرال مانند سایر عضلات لایه سطحی کمپارتمنت قدامی ساعد، از اپی‌کوندیل داخلی هومروس و سر اولنار عضله، از سطح داخلی زائده کرونوئید اولنا مبدأ می‌گیرد. در نهایت این عضله به سطح خارجی استخوان رادیوس متصل می‌شود.

عضله براکیورادیالیس از لبه سوپراکوندیلار هومروس به سطح خارجی انتهای دیستال رادیوس اتصال دارد. عضله سوپیناتور هم در نهایت به سطح خارجی رادیوس ختم می‌شود.

سؤال	۵	۶	۷	
پاسخ	الف	د	الف	

مبدأ سر کوتاه عضله‌ی بای‌سپس براکی از زائده‌ی کوراکوئید و مبدأ سر دراز آن تکمه‌ی سوپراگلنوئید است. سر دراز عضله با سر کوتاه آن، تاندون واحدی را می‌سازد که در نهایت به توبروزیته‌ی رادیال متصل می‌شود. توبروزیته رادیال روی بخش قدامی-داخلی انتهای فوقانی رادیوس قرار گرفته‌است؛ بنابراین بای‌سپس‌براکی به سطح خارجی رادیوس اتصال ندارد.

پاسخ عضله فلکسور دیژیتروم سوپرفیشیالیس دارای دو سر هومواولنار و رادیال است. سر هومواولنار مانند عضلات سطحی کمپارتمنت قدامی ساعد، از اپی‌کوندیل داخلی هومروس مبدأ می‌گیرد و علاوه بر این، به زائده‌ی کرونوئید اولنا هم متصل است. مبدأ سر رادیال عضله، بر روی خط مایل رادیوس قرار دارد. بنابراین این عضله از هر سه استخوان بازو، رادیوس و اولنا مبدأ می‌گیرد. این نکته رو هم بدون که: از بین دو سر عضله فلکسور دیژیتروم سوپرفیشیالیس، عصب مدین و شریان اولنار عبور می‌کنند.

پاسخ تمام عضلات لایه عمقی کمپارتمنت خلفی، از خود رادیوس یا اولنا مبدأ می‌گیرند. (سوپیناتور علاوه بر ستیغ سوپیناتور استخوان اولنا از اپی‌کوندیل خارجی هومروس هم مبدأ می‌گیرد). عضلات اکستنسور ایندیسیس و اکستنسور پولیسیس لانگوس از سطح خلفی تنه اولنا، اکستنسور پولیسیس برویس از سطح خلفی تنه رادیوس و ابداکتور پولیسیس لانگوس از سطح خلفی هر دو استخوان اولنا و رادیوس مبدأ می‌گیرد.

پاسخ کمپارتمنت خلفی ساعد به‌طور کلی کمپارتمنت اکتنسوری-سوپینیتوری نام دارد چون عضلات این کمپارتمنت باعث اکستنشن یا سوپینیشن می‌شوند. براکیورادیالیس تنها عضله‌ی گروه اکستنسور است که عمل فلکسیون دارد. عضله‌ی براکیورادیالیس به همراه عضلات براکیالیس و بای‌سپس براکئی باعث فلکسیون آرنج می‌شوند. (تمام عضلات فلکسور آرنج با B شروع می‌شوند). عضله‌ی آنکونئوس به همراه تری‌سپس باعث اکستنسیون مفصل آرنج می‌شود.

پاسخ با توجه به سوال ۳ و ۴، عضلات کمپارتمنت قدامی باعث فلکشن و خم کردن مچ دست می‌شوند. این عضلات، عمدتاً توسط عصب مدین عصب‌دهی می‌شوند و با آسیب این عصب، عملکردشان مختل شده و بیمار قادر به خم کردن مچ دست نخواهد بود.

۸- کدام عضله از هر سه استخوان بازو، اولنا و رادیوس مبدأ می‌گیرد؟ (پزشکی قطبی)

الف) Pronator teres
ب) Flexor digitorum superfacialis
ج) Flexor digitorum profundus
د) Flexor carpi radialis

۹- کدامیک از عضلات زیر از سطح خلفی هر دو استخوان رادیوس و اولنا مبدأ می‌گیرند؟ (پزشکی قطبی)

الف) اکستنسور پولیسیس لانگوس
ب) ابداکتور پولیسیس لانگوس
ج) اکستنسور پولیسیس برویس
د) اکستنسور ایندیسیس

۱۰- کدام عضله در گروه اکستنسورهای ساعد، عمل فلکشن دارد؟ (پزشکی قطبی)

الف) اکستنسور کارپی رادیالیس لانگوس
ب) اکستنسور دیجیتروم
ج) براکیورادیالیس
د) آنکونئوس

۱۱- در صورت ناتوانی بیمار در خم‌کردن مچ دست، کدامیک از اعصاب زیر می‌تواند دچار صدمه شده باشد؟ (پزشکی خرداد ۱۴۰۰-میان‌دوره کشوری)

الف) رادیال
ب) مدیان
ج) موسکولوکوتانئوس
د) آکزیلاری

سوال	۸	۹	۱۰	۱۱
پاسخ	ب	ب	ج	ب

۱۲- عمق‌ترین عضله در گروه عضلات قدامی ساعد کدام عضله است؟ (پزشکی قطبی)

الف) عضله‌ی فلکسور دیژیتال پروفوندوس

ب) عضله‌ی فلکسور کارپی اولناریس

ج) عضله‌ی فلکسور کارپی رادیالیس

د) عضله‌ی پروناتور کوادراتوس

پاسخ با توجه به متن درسنامه و نمودار پایین، عمق‌ترین عضله در کمپارتمنت قدامی ساعد، عضله پروناتور کوادراتوس است.

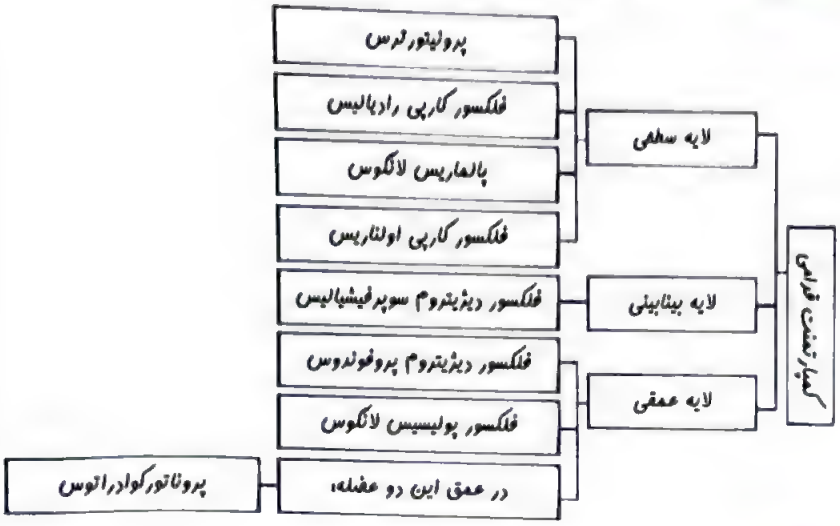

۱۳- در صورت ضایعه عصب بین‌استخوانی قدامی کدامیک از عضلات زیر فلج می‌شود؟ (پزشکی شهریور ۱۴۰۰)

الف) Pronator teres

ب) Flexor digitorum superficialis

ج) Pronator quadratus

د) Palmaris longus

پاسخ عصب بین‌استخوانی قدامی عصب‌دهی به عضلات عمقی کمپارتمنت قدامی ساعد (به‌جز نیمه داخلی فلکسور دیژیتروم پروفوندوس) را برعهده دارد. عضله پروناتورکوادراتوس جزء عضلات عمقی کمپارتمنت قدامی است؛ بنابراین از عصب بین‌استخوانی قدامی عصب می‌گیرد و در صورت ضایعه‌ی این عصب، عضله پروناتورکوادراتوس فلج می‌شود.

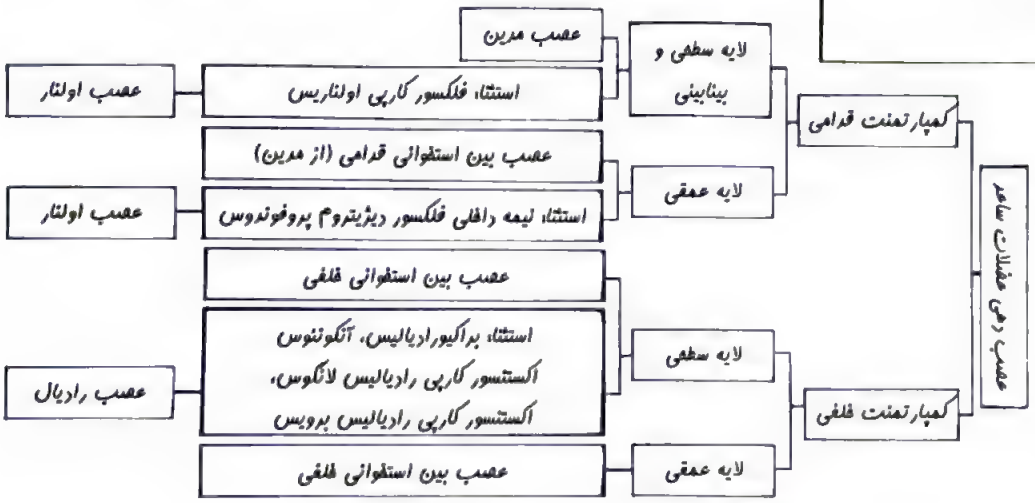

۱۴- تمام عناصر زیر در تشکیل مفصل آرنج شرکت دارند، بجز: (پزشکی قطبی)

الف) سر استخوان رادیوس

ب) سر استخوان اولنا

ج) کاپیتولوم استخوان بازو

د) تروکله‌آ استخوان بازو

پاسخ تمام گزینه‌ها در تشکیل مفصل آرنج شرکت می‌کنند، به‌جز سر استخوان اولنا که به سمت پائین قرار گرفته و در تشکیل مفصل آرنج شرکت نمی‌کند.

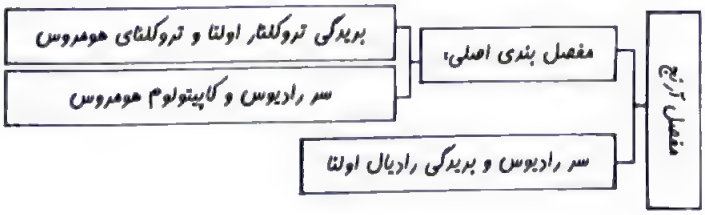

سؤال	۱۲	۱۳	۱۴	
پاسخ	د	ج	ب	

نام مبحث	تعداد سؤالات در آزمون‌های دو سال اخیر	ملاحظات
استخوان‌ها و عضلات دست	۳	غیرمهم

استخوان‌های مچ دست

مچ دست ۸ تا استخوان در ۲ ردیف دارد: (شکل ۳-۲۱)

ردیف پروگزیمال: از خارج به داخل شامل: ۱. Scaphoid و ۲. Lunate و ۳. Triquetral و ۴. Pisiform.

(رمز: She Looks True Pretty. اول هر کلمه اول اسم استخوان هم هست.)

ردیف دیستال: از خارج به داخل شامل: ۱. Trapezium و ۲. Trapezoid و ۳. Capitate و ۴. Hamate.

(رمز: Try To Catch Her. اول هر کلمه اول اسم استخوان هم هست.)

فقط استخوان رادیوس با دوتا از استخوان‌های مچ دست مفصل می‌شود و اولنا با واسطه‌ی یک صفحه‌ی دیسکی غضروفی از مچ جدا شده‌است.

قسمت دیستال رادیوس دو سطح مفصلی دارد: یکی مثلثی و خارجی‌تر برای اسکافوئید و یکی مربعی و داخلی‌تر برای لونیت. دیسک مفصلی (triangular disc) بین انتهای تحتانی اولنا و تریکوتروم، لونیت و اسکافوئید قرار دارد.

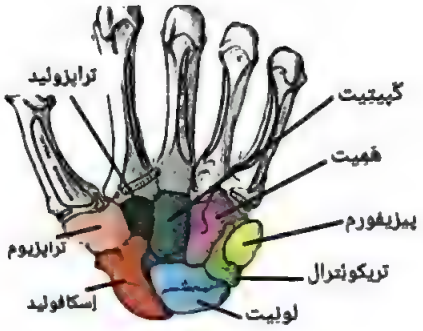

شکل ۳-۲۱. استخوان‌های کارپال

عضلات دست

در کف دست سه کمپارتمنت وجود دارد: تنار، هایپوتنار و کمپارتمان مرکزی. (شکل ۳-۲۲)

عضلات تنار (مربوط به شست): اوپوننس شست، فلکسور کوتاه شست، ابداکتور کوتاه شست.

عضلات هایپوتنار (مربوط به انگشت کوچک): اوپوننس انگشت کوچک، ابداکتور انگشت کوچک، فلکسور کوتاه انگشت کوچک.

کمپارتمان مرکزی: پالماریس کوتاه، بین‌استخوانی‌های خلفی، بین‌استخوانی‌های پالمار، ادداکتور شست، لومبریکال‌ها.

استخوان متاکارپ سوم عضله‌ی بین‌استخوانی پالمار ندارد!

عضلاتی که در اسمشان کلمه‌ی برویس است، حتماً در کف دست هستند، به‌جز اکستنسور کارپی رادیالیس برویس و اکستنسور پولیسیس برویس.

شکل ۳-۲۲

۱- عضلات Palmar Interossei قادر به انجام کدامیک از حرکات زیر هستند؟ (پزشکی آزر ۹۷- میان‌دوره‌ی کشوری)

الف) Abduct Fingers

ب) Adduct Fingers

ج) Extend Metacarpophalangeal Joints

د) Flex Interphalangeal Joints

پاسخ عملکرد خیلی از عضلات از اسمشان مشخص است. عملکرد مابقی عضلات که از اسمشان مشخص نیست، عبارتند از:

عضلات لومبریکال، دست را به شکل L در می‌آورند؛ یعنی باعث فلکشن در مفصل متاکارپوفالانژیال (MCP) و اکستنشن در مفاصل اینترفالانژیال (Ip) می‌شوند.

عضلات بین‌استخوانی پالمار (کف دست سطح پالمار نام دارد.) و عضلات بین‌استخوانی دورسال عملکرد عکس هم دارند. عضلات بین‌استخوانی پالمار باعث ادداکسیون انگشتان در مفصل متاکارپوفالانژیال و بین‌استخوانی دورسال باعث ابداکسیون انگشتان در مفصل متاکارپوفالانژیال می‌شوند. (اینطوری یاد بگیر که: کف دست نرم و دارای بالشتک یا PAD است. PAD یعنی Palmar باعث ADduction می‌شود. و در نتیجه بین‌استخوانی دورسال هم چون عملکرد عکس دارد، باعث abduction می‌شود.)

شکل ۳-۲۳. عملکرد عضلات لومبریکال

۲- کدامیک از عضلات زیر از عصب اولنار عصب‌گیری نمی‌کند؟ (پزشکی شهریور ۹۹- کشوری)

الف) First lumbrical

ب) Apponens digiti minimi

ج) Palmaris brevis

د) Adductor pollicis

پاسخ تمام عضلات کف دست عصبشان از اولنار است، به‌جز سه عضله‌ی مربوط به شست (یعنی: ابداکتور پولیسیس برویس، اپوننس پولیسیس و فلکسور پولیسیس برویس) و اولین و دومین عضله‌ی لومبریکال. عضلات تنار از عصب مدین (شاخه راجعه) عصب می‌گیرند. عصب‌دهی اولین و دومین عضله لومبریکال برعهده عصب مدین (شاخه‌های انگشتی پالمار) است.

مابقی عضلات لومبریکال مانند عضلات بین‌استخوانی خلفی و پالمار، عضلات هایپوتنار و عضله ادداکتور شست از شاخه عمقی عصب اولنار عصب می‌گیرند.

عضله پالماریس کوتاه از شاخه سطحی عصب اولنار عصب می‌گیرد.

با این توضیح، عصب اولنار در عصب‌دهی به اولین لومبریکال نقشی ندارد.

۳- شکستگی کدامیک از استخوان‌های زیر شایع‌تر است؟ (پزشکی قطبی)

الف) کاپیتیت

ب) لونیت

ج) تراپزیوم

د) اسکافوئید

پاسخ بیش‌ترین شکستگی و دررفتگی در استخوان‌های مچ دست به ترتیب مربوط به استخوان‌های اسکافوئید و لونیت است.

(رمز: توی یه رابطه معمولاً دخترها (she)، break up می‌کنن، پس Scaphoid بیش‌ترین شکنندگی رو بین استخوان‌های کارپال داره. «در رفتگی» به انگلیسی می‌شه Dislocate که تلفظش خیلی شبیه Lunate هست.)

این نکته رو هم بدون که: اولین استخوانی که در بچه‌ها استخوانی میشه، کاپیتیت هست که بزرگ‌ترینه. آخریشونم پیزیفرمه که کوچک‌ترینه. (رمز: Capitate ما رو یاد Capital city می‌ندازه که بزرگترین شهره!)

سؤال	۱	۲	۳	
پاسخ	ب	الف	د	

پاسخ اولین مفصل کارپومتاکارپال (به‌طور خلاصه CMC) که مربوط به شست می‌باشد؛ از نوع مفاصل زینی شکل (Saddle) بوده و بیش‌ترین حرکت در مفاصل دست را دارد و مهم‌ترین مفصل در حرکات شست می‌باشد.

۴- مفصل کارپومتاکارپال شست دست (مفصل بین استخوان تراپزیوم و قاعده اولین متاکارپ) چه نوع مفصل سینوویالی است؟ (پزشکی شهریور ۱۴۰۰)

الف) Planar
ب) Hing
ج) Ovoid
د) Sellar

پاسخ عضلات لومبریکال از تاندون فلکسور عمقی انگشتان در کف دست مبدأ می‌گیرند و در نهایت به کلاهک اکستانسوری وصل می‌شوند.

عصب تمام عضلات لومبریکال، عصب اولنار نیست، چون اولین و دومین عضله لومبریکال از عصب مدین عصب می‌گیرند.

۵- همه‌ی موارد زیر در مورد عضلات لومبریکال دست صحیح است، بجز: (پزشکی قطبی)

الف) همه‌ی آن‌ها از تاندون فلکسور عمقی انگشتان در کف دست مبدأ می‌گیرند.
ب) همه‌ی آن‌ها در خم‌کردن مفاصل MP و باز کردن مفاصل IP نقش دارند.
ج) همه‌ی آن‌ها به سمت خارج نیام اکستانسوری انگشتان اتصال دارند.
د) همه‌ی آن‌ها از شاخه‌ی عمقی عصب اولنار عصب می‌گیرند.

پاسخ پیزیفورم در ردیف پروگزیمال استخوان‌های مچ دست قرار گرفته‌است. این استخوان، یک استخوان سزاموید در تاندون فلکسور کارپی اولناریس است که با سطح قدامی تریکوتروم مفصل می‌شود. پیزیفورم در مچ دست قابل لمس است.

۶- کدامیک از استخوان‌های مچ دست قابل لمس است؟ (پزشکی دی ۹۹- میان‌دوره‌ی کشوری)

الف) Pisiform
ب) Trapezoid
ج) Capitate
د) Triquetral

پاسخ استخوان لونیت جزء استخوان‌های ردیف دیستال مچ دست نیست و در ردیف پروگزیمال قرار دارد.

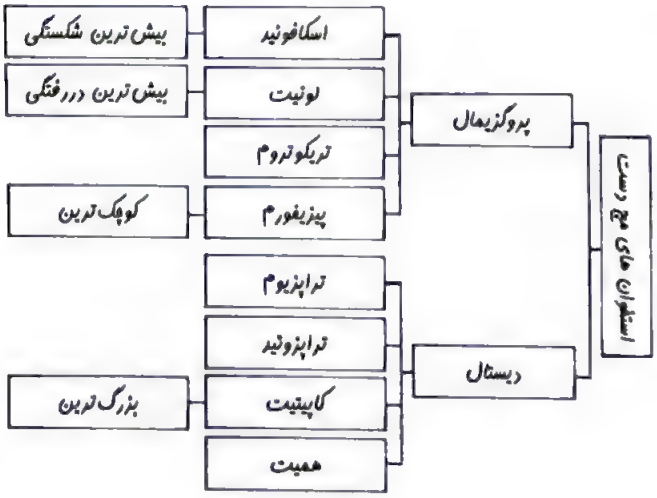

۷- کدام استخوان زیر جزء استخوان‌های ردیف Distal مچ دست نیست؟ (دندان‌پزشکی آذر ۹۸- میان‌دوره‌ی کشوری)

الف) Trapezium
ب) Lunate
ج) Capitate
د) Hamate

سؤال	۴	۵	۶	۷
پاسخ	د	د	الف	ب

نام مبحث	تعداد سؤالات در آزمون‌های دو سال اخیر	ملاحظات
ناحیه‌های اندام فوقانی	۲	مهم

آگزیلا

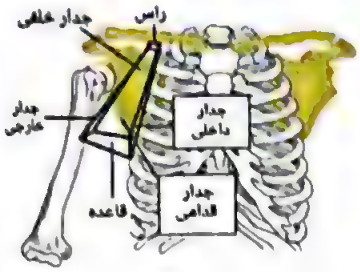

شکل ۳-۲۴. جداره‌های حفره‌ی آگزیلاری

آگزیلا یا زیربغل گذرگاهی مهم برای عبور اعصاب، عروق خونی و لنفی از ریشه‌ی گردن به اندام فوقانی است. آگزیلا دارای چهار جداره‌ی داخلی، خارجی، خلفی و قدامی‌ست. به انتهای فوقانی آگزیلا، رأس (Apex) و به انتهای تحتانی، قاعده (Base) گفته می‌شود. رأس آگزیلا به داخل ریشه‌ی گردن راه دارد.

فضای سه‌گوش

فضای سه‌گوش منطقه‌ی ارتباطی بین آگزیلا و ناحیه‌ی اسکپولار خلفی است.

اضلاع فضای سه‌گوش در نمای قدامی:

۱- ضلع تحتانی: قسمت فوقانی ترس ماژور

۲- ضلع فوقانی: کنار تحتانی ساب‌اسکپولاریس

۳- ضلع خارجی: سر دراز عضله‌ی سه سر

فاصله سه‌گوش

اضلاع فاصله سه‌گوش در نمای قدامی:

۱- ضلع خارجی: تنه‌ی هومروس

۲- ضلع داخلی: سر دراز عضله‌ی سه‌سر بازو

۳- ضلع فوقانی: قسمت تحتانی عضله‌ی ترس ماژور

فضای چهارگوش

اضلاع فضای چهارگوش در نمای قدامی:

۱- ضلع خارجی: گردن جراحی هومروس

۲- ضلع داخلی: سر دراز عضله سه‌سر بازو

۳- ضلع فوقانی: کنار تحتانی عضله ساب‌اسکپولاریس

۴- ضلع تحتانی: کنار فوقانی عضله ترس ماژور

تنها تفاوت اضلاع در نمای خلفی این است که به جای قسمت تحتانی ساب‌اسکپولاریس، کنار تحتانی ترس مینور قرار می‌گیرد.

شکل ۳-۲۵

حفره کوبیتال

حفره‌ی کوبیتال جلوی (قدام) آرنج قرار گرفته و شبیه مثلثی است که قاعده‌ی آن در بالا خط فرضی بین دو اپی‌کندیل هومروس است. ضلع داخلی‌اش لبه‌ی خارجی پروناتور ترس و ضلع خارجی‌اش لبه‌ی داخلی براکیورادیالیس هستند.

محتویات حفره کوبیتال از داخل به خارج عبارتند از:

عصب مدین، انشعاب دوشاخه‌شدن شریان براکیال به شریان‌های اولنار و رادیال، تاندون عضله بای‌سپس، عصب رادیال و شاخه عمقی آن.

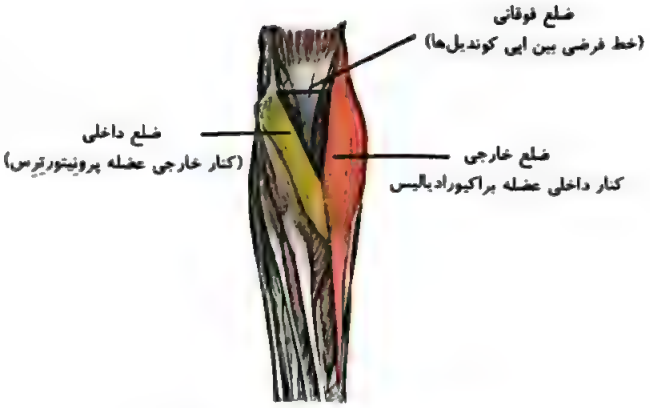

شکل ۳-۲۶. اضلاع حفره‌ی کوبیتال

شکل ۳-۲۷. محتویات حفره‌ی کوبیتال

تونل کارپال

تونل کارپال در قدام مچ دست از قوس عمیق استخوان‌های مچ در کف و فلکسور رتیناکولوم که مثل یک طناب پیزیفورم را به تراپزیوم وصل کرده تشکیل می‌شود. چهار تاندون فلکسور عمقی انگشتان، چهار تاندون فلکسور سطحی انگشتان و تاندون فلکسور دراز شست و عصب مدین از تونل کارپال عبور می‌کنند.

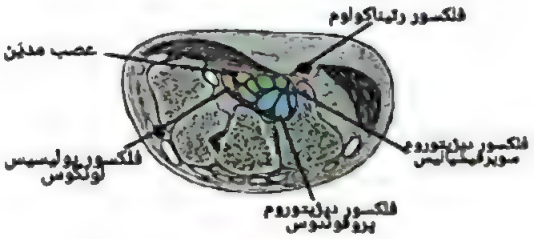

شکل ۳-۲۸. تونل کارپال

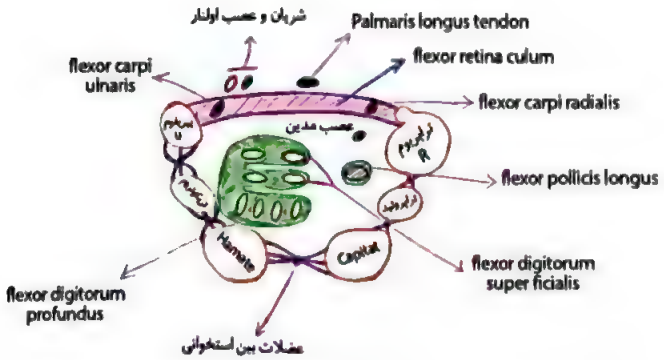

شکل ۳-۲۹

انفیه‌دان تشریحی

انفیه‌دان تشریحی ناحیه‌ی مثلثی‌شکلی است که در داخل از تاندون عضله‌ی اکستنسور دراز شست و در خارج از تاندون عضلات ابداکتور دراز شست و اکستنسور کوتاه شست تشکیل شده است. کف انفیه‌دان از استخوان‌های اسکافوئید و تراپزیوم و انتهای

دیستال تاندون‌های اکستنسور کارپی رادیالیس لانگوس و اکستنسور کارپی رادیالیس برویس تشکیل شده است. درد شکستگی اسکافوئید در کف انفیه‌دان حس می‌شود. شریان رادیال از روی اسکافوئید عبور می‌کند.

شکل ۳-۳۰. انفیه‌دان تشریحی

شکل ۳-۳۱. حدود انفیه‌دان تشریحی

۱- کدامیک از عضلات زیر در تشکیل دیواره‌ی خلفی حفره‌ی آگزیلا نقش ندارد؟ (پزشکی ریفرم و کلاسیک آزر ۹۸- میان‌دوره‌ی کشوری)

الف) ترس مینور

ب) ترس ماژور

ج) لاتیسیموس دورسی

د) ساب‌اسکپولاریس

پاسخ جداره‌های آگزیلا: (شکل ۳-۳۲)

جدار قدامی ← بخش خارجی عضله‌ی پکتورالیس ماژور، پکتورالیس مینور، ساب‌کلاویوس و فاسیای کلاوی‌پکتورال

جدار داخلی ← دنده‌ها، عناصر بین‌دنده‌ای، عضله‌ی سراتوس قدامی

جدار خارجی ← شیار اینترتوبرکولار هومروس.

جدار خلفی ← سطح دنده‌ای اسکپولا، عضلات ساب‌اسکپولاریس، لاتیسموس دورسی و تِرِس ماژور، علاوه بر این سر دراز عضله‌ی سه‌سر بازو در این جدار قرار دارد.

رأس ← جلو: کنار خلفی کلاویکل – داخل: کنار خارجی دنده اول – عقب: کنار فوقانی اسکپولا

قاعده ← جلو: چین آگزیلاری قدامی (این چین از کنار تحتانی عضله پکتورالیس ماژور تشکیل می‌شود.)

عقب: چین آگزیلاری خلفی (این چین از تاندون عضلات لاتیسموس دورسی و ترس ماژور تشکیل می‌شود.)

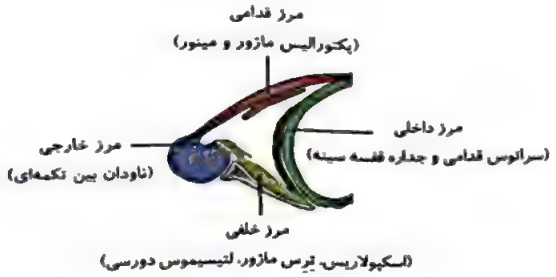

شکل ۳-۳۲. جداره‌های حفره‌ی آگزیلاری

از بین گزینه‌ها تنها عضله ترس مینور در تشکیل جدار خلفی حفره‌ی آگزیلا نقشی ندارد.

سؤال	۱			
پاسخ	الف			

پاسخ محتویات حفره‌ی کوبیتال به ترتیب از داخل به خارج: (رمز: MBBR)

۱. عصب مدین ۲. شریان براکیال ۳. تاندون بای‌سپس ۴. عصب رادیال دقیقاً در زیر لبه عضله براکیورادیالیس قرار می‌گیرد که کنار خارجی حفره را تشکیل می‌دهد.

عصب اولنار از درون حفره کوبیتال عبور نمی‌کند، بلکه از پشت اپی‌کوندیل داخلی می‌گذرد.

تاندون بای‌سپس حفره‌ی کوبیتال را به دو قسمت تقسیم می‌کند:

۱- ناودان بای‌سیپیتال داخلی

۲- ناودان بای‌سیپیتال خارجی.

در ناودان بای‌سیپیتال داخلی عصب مدین و شریان براکیال و در ناودان بای‌سیپیتال خارجی عصب رادیال را داریم. از تاندون بای‌سپس آپونوروزی ایجاد می‌شود که روی مبدأ عضلات قدام ساعد را می‌پوشاند و از زیرش عصب مدین و شریان براکیال رد می‌شوند.

پس عصب مدین از محتویات حفره کوبیتال است و چون حفره کوبیتال در قدام آرنج قرار دارد، عصب مدین هم با قدام آرنج (Anterior)، مجاورت دارد.

۲- عصب Median با کدام سمت مفصل آرنج (Elbow) مجاورت دارد؟ (پزشکی آذر ۹۷- میان‌دوره‌ی کشوری)

الف) Medial

ب) Lateral

ج) Posterior

د) Anterior

پاسخ در سقف حفره‌ی کوبیتال سه عنصر وجود دارند: ورید مدین کوبیتال + عصب جلدی داخلی ساعد + عصب جلدی خارجی ساعد.

ورید مدین کوبیتال، مهم‌ترین ساختار در سقف حفره کوبیتال است. این ورید به صورت اریب از عرض سقف می‌گذرد و ورید سفالیک را در سمت خارجی اندام فوقانی به ورید بازیلیک در سمت داخلی اندام فوقانی مرتبط می‌کند. آپونوروز بای‌سپس، ورید کوبیتال را از شریان براکیال و عصب مدین جدا می‌کند.

چون ورید مدین کوبیتال در سقف حفره کوبیتال قرار گرفته و حفره کوبیتال در قدام آرنج است پس می‌توان گفت ورید مدین کوبیتال در قدام آرنج قرار دارد.

۳- ورید مدین کوبیتال (Median cubital vein) در کدام ناحیه‌ی زیر قرار دارد؟ (دندان‌پزشکی خرداد ۹۸- میان‌دوره‌ی کشوری)

الف) قدام ساعد

ب) خلف ساق

ج) قدام آرنج

د) خلف زانو

پاسخ عقده‌های لنفاوی ناحیه‌ی آگزیلا به ۵ دسته تقسیم می‌شوند:

عقده‌های هومرال (خارجی) ← بیش‌تر لنف اندام فوقانی به آن‌ها تخلیه می‌شود.

عقده‌های سینه‌ای (قدامی) ← لنف جدار شکم، قفسه‌ی سینه و پستان را تخلیه می‌کنند.

عقده‌های ساب‌اسکپولار (خلفی) ← لنف پشت، شانه و گردن را دریافت می‌کنند.

عقده‌های مرکزی ← عقده‌های هومرال، ساب‌اسکپولار و سینه‌ای را دریافت می‌کنند.

عقده‌های آپیکال ← دیگر عقده‌های این منطقه را درناژ می‌کنند.

۴- قسمت اعظم لنف اندام فوقانی به کدام گروه از عقده‌های لنفاوی آگزیلا تخلیه می‌شود؟ (پزشکی قطبی)

الف) قدامی

ب) خلفی

ج) خارجی

د) دلتوپکتورال

سؤال	۲	۳	۴	
پاسخ	د	ج	ج	

۵- کدامیک از ساختارهای زیر از فضای بین عضلانی چهارگوش (Quadrangular Space) عبور می‌کند؟ (پزشکی آزر ۹۷- میان‌دوره‌ی کشوری)

الف) Axillary nerve

ب) Profunda (Deep) brachial artery

ج) Circumflex Scapular Artery

د) Radial Nerve

پاسخ فضای سه‌گوش ← از این فضا شریان و ورید سیرکامفلکس اسکپولار عبور می‌کنند.

فاصله‌ی سه‌گوش ← عناصر عبوری از فاصله‌ی سه‌گوش شامل عصب رادیال و شریان عمقی بازو (پروفوندا براکی) است.

فضای چهارگوش ← عناصر عبوری از فضای چهارگوش شامل عصب آگزیلاری، شریان و ورید سیرکامفلکس هومرال خلفی هستند.

۶- در سندرم کانال کارپ، کدام‌یک از عضلات زیر دچار اختلال عملکرد می‌شود؟ (پزشکی قطبی)

الف) بین‌استخوانی

ب) عضله ادداکتور پولیسیس

ج) آپوننس پولیسیس

د) ابداکتور دیژیتی مینیمی

پاسخ چهار تاندون فلکسور عمقی انگشتان، چهار تاندون فلکسور سطحی انگشتان و تاندون فلکسور دراز شست و عصب مدین از تونل کارپال عبور می‌کنند. سندروم تونل کارپال بر اثر واردشدن فشار بر عصب مدیان در داخل تونل کارپال ایجاد می‌شود. در سندروم تونل کارپال عضلات آپوننس پولیسیس، فلکسور و ابداکتور پولیسیس برویس (عضلات ناحیه تنار که از عصب مدین عصب می‌گیرند) دچار ضعف می‌شوند.

۷- کدام ساختار زیر با عبور از عقب فلکسور رتیناکولوم وارد کف دست می‌شود؟ (پزشکی قطبی)

الف) وتر فلکسور دراز شست

ب) عصب اولنار

ج) شریان رادیال

د) وتر فلکسور کارپی اولناریس

پاسخ با توجه به شکل ۳-۲۸ مشخص است که تاندون فلکسور دراز شست درون تونل از عقب فلکسور رتیناکولوم رد می‌شود.

این نکته رو هم بدون که: عصب و شریان اولنار از روی فلکسور رتیناکولوم و خارج از تونل کارپال عبور می‌کنند. (به موقعیت شریان و عصب اولنار و شریان و عصب رادیال در شکل ۳-۳۳ دقت کن).

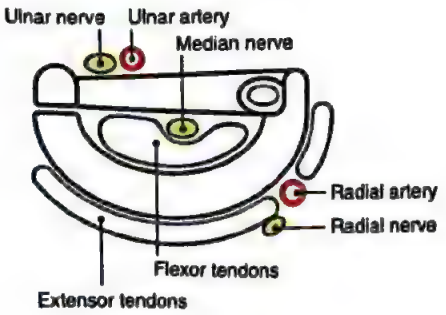

شکل ۳-۳۳

۸- در مچ دست نبض کدام شریان بیش‌تر قابل لمس است؟ (دندان‌پزشکی اسفند ۱۴۰۰)

الف) اولنار

ب) رادیال

ج) براکیال

د) آگزیلاری

پاسخ شریان رادیال در بخش دیستال ساعد، بر روی سطح قدامی رادیوس، بین تاندون‌های عضلات براکیورادیالیس و فلکسور کارپی رادیالیس قرار دارد و تنها توسط پوست و فاسیا پوشیده می‌شود. این ناحیه محل مناسبی برای

سؤال	۵	۶	۷	۸
پاسخ	الف	ج	الف	ب

لمس نبض رادیال است. بنابراین نبض شریان رادیال بیش از سایر گزینه‌ها در مچ دست قابل لمس است.

پاسخ چین آگزیلاری خلفی از تاندون عضلات لاتیسموس دورسی و ترس ماژور تشکیل می‌شود. این چین، قاعده‌ی حفره آگزیلا را در عقب محدود می‌کند. نبض شریان آگزیلاری روی چین آگزیلاری خلفی قابل لمس است.

۹- نبض شریان آگزیلاری در چه محلی قابل لمس است؟ (پزشکی اسفند ۹۹- کشوری)

الف) روی چین آگزیلاری قدامی

ب) روی چین آگزیلاری خلفی

ج) در رأس آگزیلا

د) روی عضله دلتوئید

پاسخ با توجه به متن درسنامه و نمودار پایین، لبه داخلی عضله براکیورادیالیس، ضلع خارجی حفره کوبیتال را تشکیل می‌دهد. (شکل ۳-۲۶)

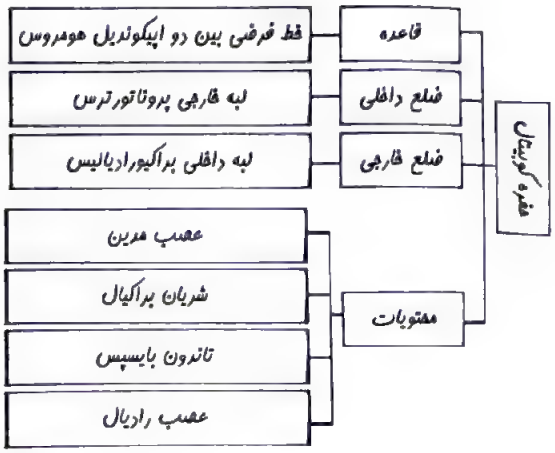

۱۰- ضلع خارجی حفره‌ی کوبیتال توسط کدام‌یک تشکیل می‌شود؟ (پزشکی قطبی)

الف) عضله‌ی براکیورادیالیس

ب) عضله‌ی پروناتور ترس

ج) تاندون عضله‌ی بای‌سپس

د) عضله‌ی فلکسور کارپی رادیالیس

پاسخ با توجه به متن درسنامه و نمودار پایین، از بین گزینه‌ها تنها عضله‌ای که در تشکیل جداره‌های انفیه‌دان تشریحی شرکت ندارد، عضله‌ی ابداکتور پولیسیس برویس هست. (شکل ۳-۳۰)

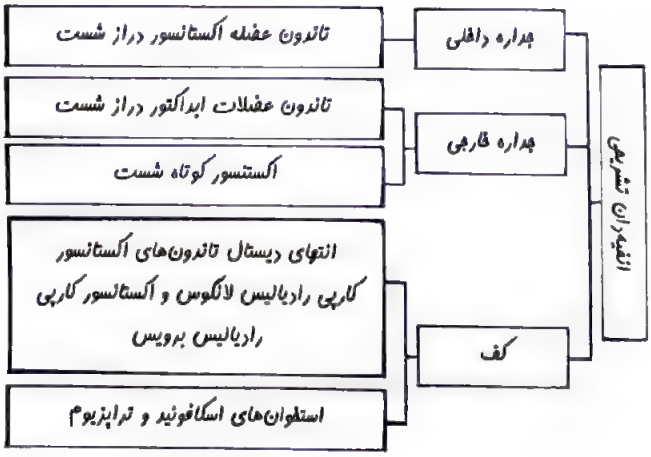

۱۱- همه‌ی عضلات زیر در تشکیل جداره‌های انفیه‌دان تشریحی (anatomic Snuffbox) نقش دارند، بجز: (پزشکی قطبی)

الف) ابداکتور پولیسیس برویس

ب) ابداکتور پولیسیس لانگوس

ج) اکستنسور پولیسیس برویس

د) اکستنسور پولیسیس لانگوس

سؤال	۹	۱۰	۱۱	
پاسخ	ب	الف	الف	

نام مبحث	تعداد سوالات در آزمون‌های دو سال اخیر	ملاحظات
عروق اندام فوقانی	۱	خیلی مهم

شریان آگزیلاری

شریان ساب‌کلاوین با عبور از حاشیه‌ی خارجی دنده‌ی اول به شریان آگزیلاری تبدیل می‌شود. شریان آگزیلاری از حاشیه‌ی خارجی دنده‌ی اول تا حد تحتانی عضله‌ی تِرِس ماژور ادامه دارد. این شریان مانند شریان ساب‌کلاوین توسط یک عضله به سه قسمت تقسیم می‌شود. عضله‌ای که شریان آگزیلاری را به سه قسمت تقسیم می‌کند، عضله‌ی پکتورالیس مینور است. از قسمت اول شریان آگزیلاری ۱ شاخه (توراسیک فوقانی)، از قسمت دوم ۲ شاخه (توراسیک خارجی و توراکواکرومیال)، و از قسمت سوم ۳ شاخه (سیرکومفلکس هومرال قدامی، سیرکومفلکس هومرال خلفی و ساب‌اسکپولار) جدا می‌شود.

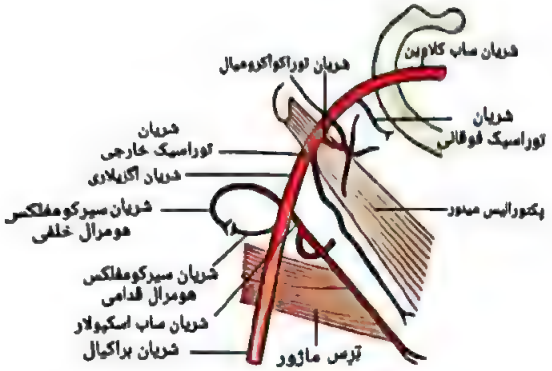

شکل ۳-۳۴. شریان آگزیلاری و شاخه‌هایش

شریان براکیال

شریان آگزیلاری در حد تحتانی عضله‌ی تِرِس ماژور به شریان براکیال تبدیل می‌شود. شریان براکیال، در گردن استخوان رادیوس به شاخه‌های انتهایی خود، یعنی اولنار و رادیال تقسیم می‌شود. شریان‌های اولنار و رادیال در نهایت وارد دست می‌شوند.

قوس عمقی پالمار

شریان رادیال به همراه شاخه‌ی عمقی شریان اولنار در قسمت پروگزیمال کف دست که عمقی‌تر است، یک قوس به نام قوس عمقی پالمار ایجاد می‌کنند. از این قوس چون در پروگزیمال است، شاخه‌های متاکارپال جدا می‌شود.

شکل ۳-۳۵. قوس‌های پالمار سطحی و عمقی

قوس سطحی پالمار

شریان اولنار به همراه شاخه‌ی سطحی شریان رادیال در قسمت دیستال کف دست که عمق کمتری دارد یک قوس به نام قوس سطحی پالمار ایجاد می‌کنند. از این قوس چون در دیستال است، شاخه‌های دیژیتال (Common palmar digital arteries) جدا می‌شود.

وریدها

وریدهای سطحی در ضخامت فاسیای سطحی هستند و به یک شبکه وریدی خلفی در پشت دست بر روی استخوان‌های متاکارپال تخلیه می‌شوند. ورید سفالیک از سمت خارجی شبکه وریدی خلفی منشأ می‌گیرد و به ورید آگزیلاری تخلیه می‌شود. ورید بازیلیک از سمت داخلی شبکه وریدی خلفی منشأ می‌گیرد و به ورید براکیال می‌ریزد. ورید مدین کوبیتال در سطح حفره‌ی کوبیتال رابط بین وریدهای سفالیک و بازیلیک است.

پاسخ عضله پکتورالیس مینور شریان آگزیلاری را به سه قسمت تقسیم می‌کند. از قسمت اول ۱ شاخه، از قسمت دوم ۲ شاخه، و از قسمت سوم ۳ شاخه جدا می‌شود.

شاخه‌ی قسمت اول ← توراسیک فوقانی

شاخه‌های قسمت دوم ← توراسیک خارجی و توراکواکرومیال. خود شریان توراکواکرومیال پس از سوراخ‌کردن فاسیای کلاوی‌پکتورال به ۴ شاخه تقسیم می‌شود: پکتورال – اکرومیال – کلاویکولار – دلتوئید.

شاخه‌های قسمت سوم ← سیرکومفلکس هومرال قدامی، سیرکومفلکس هومرال خلفی و ساب‌اسکپولار. از شریان ساب‌اسکپولار شریان سیرکومفلکس اسکپولار جدا شده و ادامه‌ی آن شریان توراکودورسال نامیده می‌شود.

بنابراین از بین گزینه‌ها، تنها شریانی که از قسمت سوم شریان آگزیلاری منشأ نمی‌گیرد، توراکواکرومیال است.

۱- کدام‌یک از شاخه‌های شریانی زیر از قسمت سوم شریان آگزیلاری منشأ نمی‌گیرد؟ (پزشکی شهریور ۱۴۰۰)

الف) Anterior circumflex humeral

ب) Thoracoacromial

ج) Subscapular

د) Posterior circumflex humeral

پاسخ شریان آگزیلاری در حد تحتانی عضله‌ی تِرِس ماژور به شریان براکیال تبدیل می‌شود. از شریان براکیال در بازو شاخه‌های اولنار کولترال فوقانی و تحتانی و پروفوندا براکی جدا می‌شود. شریان پروفوندا براکی وارد کمپارتمنت خلفی بازو شده و شاخه‌های Radial collateral و Middle collateral از آن جدا می‌شوند.

در گردن استخوان رادیوس، شریان براکیال به شاخه‌های انتهایی خود یعنی اولنار و رادیال تقسیم می‌شود. از شریان اولنار شاخه‌های ریکارنت اولنار قدامی و خلفی و Common interosseous و پالمار عمقی جدا می‌شود. از شریان بین‌استخوانی مشترک شاخه‌های بین‌استخوانی قدامی، خلفی و راجعه (recurrent interosseous) جدا می‌شوند. از شریان رادیال هم در ساعد فقط شاخه‌ی راجعه رادیال جدا می‌شود.

۲- کدام گزینه شاخه شریان بازوئی (Brachial artery) نیست؟ (پزشکی قطبی)

الف) Profunda brachii artery

ب) Superior ulnar collateral artery

ج) Inferior ulnar collateral artery

د) Circumflex scapular artery

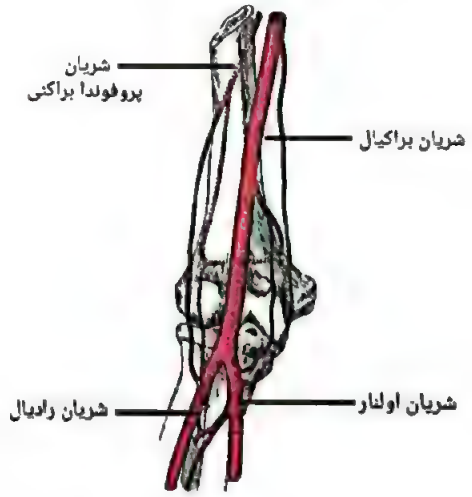

شکل ۳-۳۶. شریان براکیال و شاخه‌های انتهایی آن

سؤال	۱	۲		
پاسخ	ب	د		

(برای اینکه قاطی نکنی یادت باشه شاخه‌های راجعه یا ریکارنت از پایین به سمت بالا میان پس از رادیوس و اولنا جدا میشن؛ اما شاخه‌های کولترال از شریان براکیال یا شاخه‌ای از براکیال به اسم پروفوندا براکی جدا میشن.)
بنابراین از بین گزینه‌ها، فقط شریان سیرکومفلکس اسکپولار شاخه‌ای از شریان بازوئی نیست. این شریان از شریان ساب‌اسکپولار (شاخه‌ای از قسمت سوم شریان آگزیلاری) جدا می‌شود.

۳- شریان‌های common palmar digital از کجا منشعب می‌شوند؟ (پزشکی قطبی)

الف) قوس شریانی کف دستی سطحی

ب) قوس شریانی کف دستی عمقی

ج) قوس شریانی پالمار کارپال

د) قوس شریانی دورسال کارپال

پاسخ شریان‌های اولنار و رادیال در نهایت وارد دست می‌شوند. شریان رادیال در سمت ناحیه‌ی تنار است که عمق بیش‌تری دارد، به همین دلیل خود شریان رادیال هم عمقی‌تر است. شریان رادیال خودش عمقی است و یک شاخه‌ی سطحی می‌دهد؛ شریان اولنار خودش سطحی است و یک شاخه‌ی عمقی می‌دهد. شریان رادیال به همراه شاخه‌ی عمقی شریان اولنار در قسمت پروگزیمال کف دست که عمقی‌تر است، یک قوس به نام قوس عمقی پالمار ایجاد می‌کنند. از این قوس چون در پروگزیمال است، شاخه‌های متاکارپال جدا می‌شود. شریان اولنار به همراه شاخه‌ی سطحی شریان رادیال در قسمت دیستال کف دست که عمق کمتری دارد، یک قوس به نام قوس سطحی پالمار ایجاد می‌کنند. از این قوس چون در دیستال است، شاخه‌های دیژیتال (Common palmar digital arteries) جدا می‌شود.
پس شریان‌های common palmar digital از قوس شریانی کف دستی سطحی (همان قوس سطحی پالمار) منشعب می‌شوند.

۴- کدام شاخه collateral از شریان براکیال با شاخه Ant. Ulnar Recurrent آناستوموز می‌شود؟ (پزشکی قطبی)

الف) Sup. Ulnar

ب) Inf. Ulnar

ج) Radial

د) Middle

پاسخ شاخه‌های کولترال و ریکارنت یک شبکه‌ی عروقی یا آناستوموزی قوی در ناحیه‌ی آرنج ایجاد می‌کنند:
شریان سوپریور اولنار کولترال از براکیال با شریان پوستریور اولنار ریکارنت از اولنار آناستوموز می‌دهد. (Superior و Posterior هر دو تا S دارند).
شریان اینفریور اولنار کولترال از براکیال با شریان انتریور اولنار ریکارنت از اولنار آناستوموز می‌دهد. (Anterior و Inferior هر دو تا اولشون حرف صدادار هست).
شریان رادیال کولترال از پروفوندا براکی با شاخه‌ی رادیال ریکارنت شریان رادیال آناستوموز می‌دهد.
میدل کولترال هم با شاخه‌ی ریکارنت شریان بین‌استخوانی آناستوموز می‌دهد.

سؤال	۳	۴		
پاسخ	الف	ب		

پاسخ همانطور که در درسنامه گفته شد، وریدهای سطحی در ضخامت فاسیای سطحی هستند. ورید سفالیک از سمت خارجی شبکه وریدی خلفی و ورید بازیلیک از سمت داخلی آن منشأ می‌گیرد.

اینجوری یاد بگیر که: اگه بازوت رو ۹۰ درجه ابداکت کنی، سمت رادیال (خارج) به سمت سقفه، پس وریدی که اینجا داریم بهش میگیم سفالیک (سری) و سمت اولنار (داخل) به سمت زمینه و وریدی که اینجا داریم بهش میگیم بازیلیک.

پاسخ شاخه‌های Princeps pollicis و Radilis indicis مستقیماً از شریان رادیال جدا شده و به ترتیب به انگشت شست و اشاره خون‌رسانی می‌کنند.

پاسخ با توجه به متن درسنامه و نمودار پایین، شریان توراکوآکرومیال، شاخه‌ای از قسمت دوم شریان آگزیلاری است.

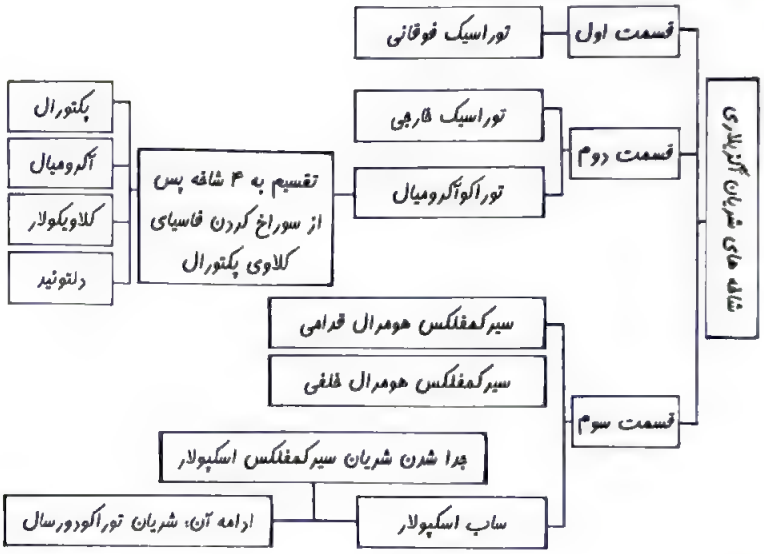

پاسخ از بین گزینه‌ها، تنها شریان ریکارنت بین‌استخوانی (بین‌استخوانی راجعه) از شریان اولنار منشأ نمی‌گیرد و شاخه‌ای از شریان بین‌استخوانی مشترک است.

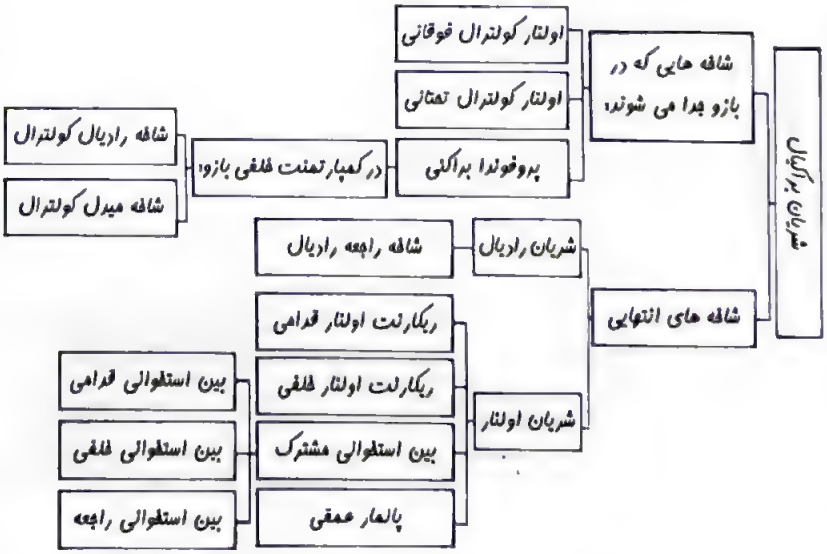

۵- ورید سطحی که در کنار داخلی اندام فوقانی قرار دارد کدام است؟ (دندان‌پزشکی قطبی)

الف) بازویی
ب) بازیلیک
ج) آرنجی میانی
د) سفالیک

۶- خون‌رسانی به سطح پالمار انگشت شست توسط کدام مورد زیر انجام می‌شود؟ (پزشکی قطبی)

الف) رادیال
ب) اولنار
ج) قوس پالمار سطحی
د) قوس پالمار عمقی

۷- شریان توراکوآکرومیال شاخه‌ی جانبی کدام شریان زیر است؟ (پزشکی اردیبهشت ۹۷- میان‌دوره‌ی کشوری)

الف) ساب‌کلاوین
ب) آگزیلاری
ج) براکیال
د) ساب‌اسکپولار

۸- همه‌ی شاخه‌های زیر از شریان اولنار جدا می‌شوند، بجز: (پزشکی قطبی)

الف) ریکارنت اولنار
ب) بین‌استخوانی مشترک
ج) پالمار عمقی
د) ریکارنت بین‌استخوانی

سؤال	۵	۶	۷	۸
پاسخ	ب	الف	ب	د

نام مبحث	تعداد سؤالات در آزمون‌های دو سال اخیر	ملاحظات
اعصاب اندام فوقانی	۱۲	خیلی مهم

شبکه بازویی

ادغام ریشه‌های C5 تا T1 باعث تشکیل شبکه براکیال می‌شود. دو عصب از ریشه‌ها منشأ می‌گیرند:

۱. عصب دورسال اسکپولا از ریشه C5

۲.عصب لانگ توراسیک از ریشه‌های C5 – C6 – C7

از به هم پیوستن ریشه‌ها (Roots)، تنه‌ها (Trunks) ساخته می‌شوند. ریشه‌های C5 و C6 تنه‌ی فوقانی، ریشه‌ی C7 تنه‌ی میانی و ریشه‌های C8 و T1 تنه‌ی تحتانی را می‌سازند. در بین تنه‌ها فقط از تنه‌ی فوقانی شاخه‌ی عصبی جدا می‌شود که عبارتند از: Suprascapular , Subclavius

در ادامه هر کدام از تنه‌ها به یک بخش قدامی و یک بخش خلفی تقسیم می‌شوند. شاخه‌های خلفی تمام تنه‌ها با هم طناب خلفی، شاخه‌های قدامی تنه‌های فوقانی و میانی طناب خارجی و شاخه‌ی قدامی تنه‌ی تحتانی به تنهایی طناب داخلی را می‌سازد.

شاخه‌هایی که از طناب‌ها جدا می‌شوند یا اسم آن طناب را در اسم خودشان دارند یا موقعیت و مکان آن‌ها نشان‌دهنده اسم طناب است. (شکل ۳-۳۷)

✓ شاخه‌های طناب خارجی:

۱. لترال پکتورال

۲. سر خارجی عصب مدین

۳. عصب موسکولوکوتانئوس

✓ شاخه‌های طناب داخلی:

۱. عصب جلدی بازویی داخلی

۲. عصب جلدی ساعدی داخلی

۳. عصب مدیال پکتورال

۴. سر داخلی عصب مدین

۵. عصب اولنار

✓ شاخه‌های طناب خلفی:

۱. ساب‌اسکپولار فوقانی

۲. ساب‌اسکپولار تحتانی

۳. توراکودورسال

۴. عصب آگزیلاری

۵. عصب رادیال

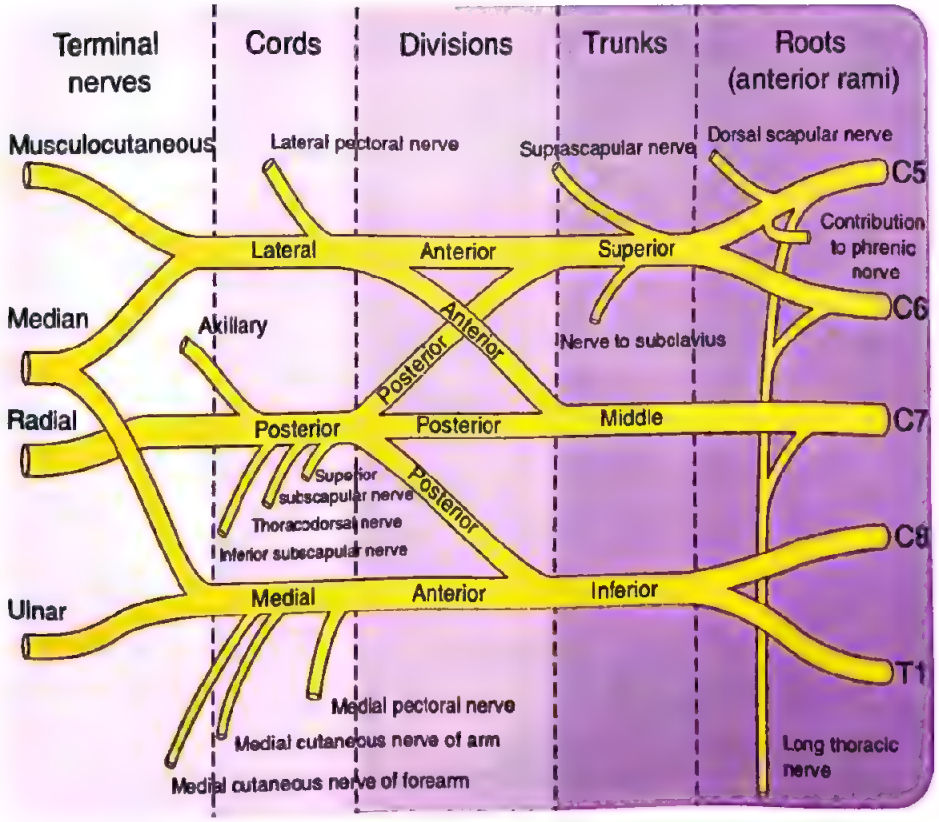

شکل ۳-۳۷. شبکه بازویی

درماتوم

درماتوم ناحیه‌ای از پوست است که عمدتاً توسط یک عصب نخاعی عصب‌دهی می‌شود و با استفاده از آن می‌توان نارسایی‌ها و آسیب‌های وارده بر اعصاب محیطی را تشخیص داد.

درماتوم‌های اندام فوقانی: (شکل ۳-۳۸)

۱. نیمه خارجی بازو: C5

۲. نیمه خارجی ساعد و شست: C6

۳. سه انگشت میانی: C7

۴. انگشت کوچک و بخش داخلی کف دست: C8

۵. نیمه داخلی ساعد و بازو: T1

۶. حفره آگزیلا: T2

شکل ۳-۳۸. درماتوم‌های اندام فوقانی نمای قدامی

پاسخ شاخه‌های طناب خارجی:

۱- لترال پکتورال: کاملاً حرکتی است، فاسیای کلاوی‌پکتورال را سوراخ کرده و به عضله‌ی پکتورالیس ماژور عصب می‌دهد. (عضله‌ی پکتورالیس ماژور چون بزرگ است از دو جا عصب می‌گیرد: لترال و مدیال پکتورال؛ ولی پکتورالیس مینور فقط از مدیال پکتورال عصب می‌گیرد).

۲- سر خارجی عصب مدین

۳- عصب موسکولوکوتانئوس: عضله‌ی کوراکوبراکیالیس را سوراخ می‌کند و مابین عضلات بای‌سپس و براکیالیس قرار می‌گیرد، این عصب سه عضله‌ی فلکسور واقع در قدام بازو (عضلات BBC) را عصب‌دهی می‌کند و در نهایت با نام عصب جلدی ساعدی خارجی عصب‌دهی حسی خارج ساعد را انجام می‌دهد. پس عصب موسکولوکوتانئوس در بازو دارای شاخه‌های عضلانی و در ساعد تأمین‌کننده‌ی بخشی از پوست است. این عصب در بازو عملکرد حرکتی و در ساعد عملکرد حسی دارد.

پاسخ شاخه‌های طناب داخلی:

۱- عصب جلدی بازویی داخلی: کاملاً حسی

۲- عصب جلدی ساعدی داخلی: کاملاً حسی

۳- عصب مدیال پکتورال: کاملاً حرکتی است، عضله‌ی پکتورالیس مینور را سوراخ کرده و به هر دو عضله‌ی پکتورالیس مینور و پکتورالیس ماژور عصب می‌دهد.

۴- سر داخلی عصب مدین: سر داخلی عصب مدین (از طناب داخلی) و سر خارجی آن (از طناب خارجی) به هم می‌پیوندند و عصب مدین را تشکیل می‌دهند. در

۱- کدام عصب در ساعد، عملکرد حسی و در بازو، عملکرد حرکتی دارد؟ (پزشکی اسفند ۱۴۰۰)

الف) Axillary

ب) Musculocutaneous

ج) Radial

د) Ulnar

۲- در تشکیل کدام‌یک از اعصاب زیر هر دو طناب داخلی و خارجی شبکه بازویی دخالت دارد؟ (دندان‌پزشکی آبان ۱۴۰۰-میان‌دوره کشوری)

الف) اولنار

ب) رادیال

ج) مدیان

د) آگزیلاری

سؤال	۱	۲		
پاسخ	ب	ج		

جایی که عصب مدین از بین دو سر عضله‌ی پرونیتور تِرِس عبور می‌کند، شاخه‌ی بین‌استخوانی قدامی از آن جدا می‌شود که عضلات عمقی کمپارتمنت قدامی ساعد را عصب‌دهی می‌کند. یک شاخه‌ی دیگر عصب مدین شاخه‌ی پالمار آن است که از روی فلکسور رتیناکولوم عبور می‌کند و پوست کف دست را عصب‌دهی می‌کند. در سندروم تونل کارپال این شاخه آسیب نمی‌بیند.

۵- عصب اولنار: در ساعد از پشت اپی‌کوندیل داخلی و از بین سرهای هومرال و اولنار عضله‌ی فلکسور کارپی اولناریس گذشته وارد کمپارتمنت قدامی ساعد می‌شود. این عصب همراه با شریان اولنار کولترال فوقانی وارد کمپارتمنت خلفی بازو نیز می‌شود.

با توجه به این توضیحات، در تشکیل عصب مدین هر دو طناب داخلی و خارجی نقش دارند.

پاسخ شاخه‌های طناب خلفی:

۱- ساب‌اسکپولار فوقانی: کاملاً حرکتی - عصب‌دهی به ساب‌اسکپولاریس

۲- ساب‌اسکپولار تحتانی: کاملاً حرکتی - عصب‌دهی به دو عضله‌ی ساب‌اسکپولاریس و تِرِس ماژور

۳- توراکودورسال: کاملاً حرکتی - عصب‌دهی به عضله‌ی لاتیسیموس دورسی

۴- عصب آگزیلاری: این عصب حسی و حرکتی است. الیاف حرکتی دو عضله‌ی دلتوئید و تِرِس مینور را عصب‌دهی می‌کنند و الیاف حسی هم عصب جلدی بازویی خارجی فوقانی را می‌سازند. این عصب به همراه شریان سیرکمفلکس هومرال خلفی از فضای چهارگوش عبور می‌کند.

۵- عصب رادیال: عصب رادیال در مسیرش همراه با شریان پروفوندا براکی از ناودان رادیال در سطح خلفی استخوان هومروس عبور می‌کند. این عصب الیاف حسی و حرکتی دارد. شاخه‌های حرکتی این عصب عضلات BEST را عصب‌دهی می‌کنند:

B: (براکیالیس و براکیورادیالیس, E: Extensor: تمام عضلات اکستنسوری (کمپارتمنت خلفی) ساعد, S: سوپینیتور, T: تری‌سپس)

شاخه‌های حسی عصب رادیال شامل: جلدی بازویی خلفی، جلدی ساعدی خلفی، جلدی بازویی خارجی تحتانی (سمت lower Lateral بازو)، و تأمین حس ۳/۵ انگشت از سمت شست در سطح دورسال (البته به‌جز بندهای اول و دوم).

۳- مسئول حس سمت lower Lateral بازو کدام عصب است؟ (پزشکی خرداد ۹۸- میان‌دوره‌ی کشوری)

الف) آگزیلاری

ب) رادیال

ج) موسکولوکوتانئوس

د) طناب داخلی

سؤال	۳			
پاسخ	ب			

پاسخ عصب مدین و اولنار در بازو هیچ شاخه‌ای نمی‌دهند. عصب‌دهی این دو عصب در کمپارتمنت قدامی ساعد و دست مکمل هم هستند:

عصب‌دهی تمام عضلات کمپارتمنت قدامی ساعد توسط عصب مدین است؛ به‌جز: فلکسور کاربی‌اولناریس و نیمه‌ی داخلی عضله‌ی فلکسور دیژیتوروم پروفوندوس. این ۱.۵عضله را عصب اولنار عصب‌دهی می‌کند. در دست، تمام عضلات کف دست از عصب اولنار عصب می‌گیرند؛ به جز: ابداکتور پولیسیس برویس، اپوننس پولیسیس، سر سطحی فلکسور پولیسیس برویس، اولین لومبریکال و دومین لومبریکال. این ۵ عضله را عصب مدین عصب‌دهی می‌کند. الیاف حسی این دو عصب هم قسمت‌هایی از حس دست را تأمین می‌کنند. عصب مدین ۳.۵ انگشت از سمت شست و کف دست مجاور آن را در سطح پالمار و بندهای اول و دوم این انگشتان را در سطح دورسال عصب‌دهی می‌کند. و عصب اولنار ۱.۵ انگشت داخلی و کف دست مجاور آن را در سطح پالمار و دورسال (به‌جز نیمه خارجی بند اول انگشت حلقه در سطح دورسال دست) عصب‌دهی می‌کند. حس بقیه‌ی قسمت‌های دست را هم عصب رادیال تأمین می‌کند.

عصب‌دهی به عضله پالماریس برویس که در کف دست قرار گرفته برعهده عصب اولنار است و عصب مدین در عصب‌دهی به آن نقشی ندارد؛ بنابراین در صدمه عصب مدین عضله پالماریس برویس هم‌چنان قادر به انقباض است.

پاسخ دو عصب که از ریشه‌های شبکه براکیال منشأ می‌گیرند، عبارتند از:

۱- عصب دورسال اسکپولار: از C5 مبدأ گرفته و به عضلات متصل به کنار داخلی اسکپولا؛ یعنی: لواتور اسکپولا، رومبوئید مینور و رومبوئید ماژور عصب‌دهی می‌کند.

۲- عصب لانگ توراسیک از ریشه‌های C5 – C6 – C7، مبدأ گرفته و به عضله‌ی سراتوس انتریور عصب می‌دهد. (یادت باشه رمزش SALT بود.)

در بین تنه‌های شبکه بازویی فقط از تنه‌ی فوقانی (حاصلِ ادغام ریشه‌های C5 و C6) شاخه‌ی عصبی جدا می‌شود. (اول اسم هر دو عصب که از تنه‌ی فوقانی جدا می‌شوند S هست):

۱- Supra scapular: این عصب از داخل بریدگی سوپرا اسکپولار و از زیر رباط عرضی اسکپولار عبور می‌کند (شریان سوپرا اسکپولار از بالای این رباط می‌گذرد) و به عضلات سوپرا اسپیناتوس و اینفرا اسپیناتوس عصب می‌دهد.

۲- Subclavius: عصب برای عضله‌ی ساب‌کلاویوس.

عصب سوپرا اسکپولار در تأمین حس پوست نیمه‌ی فوقانی عضله‌ی دلتوئید نقشی ندارد. (حس ناحیه فوقانی شانه توسط عصب سوپراکلاویکولار از شبکه گردنی تأمین می‌شود).

۴- در صدمه عصب مدیان کدام‌یک از عضلات زیر منقبض می‌شود؟ (پزشکی دی ۹۹- میان‌دوره کشوری)

الف) پروناتور ترس

ب) فلکسور پولیسیس لانگوس

ج) دومین لومبریکال

د) پالماریس برویس

۵- همه‌ی عبارات زیر درباره‌ی عصب سوپرا اسکپولار درست است، بجز: (پزشکی قطبی)

الف) از تنه‌ی فوقانی شبکه‌ی بازویی منشأ می‌گیرد.

ب) گردن را از طریق سوراخ سوپرا اسکپولار ترک می‌کند.

ج) حس پوست نیمه‌ی فوقانی عضله‌ی دلتوئید را تأمین می‌کند.

د) به عضلات سوپرا اسپیناتوس و اینفرا اسپیناتوس شاخه‌ی حرکتی می‌فرستد.

سؤال	۴	۵		
پاسخ	د	ج		

۶- کدام‌یک از عناصر تشریحی زیر چسبیده به سطح عمقی عضله تاکننده سطحی انگشتان قرار دارد؟ (پزشکی آبان ۱۴۰۰-میان‌دوره کشوری)

الف) عصب مدیان

ب) عصب اولنار

ج) شریان رادیال

د) شریان اولنار

پاسخ سر داخلی و سر خارجی عصب مدین به هم می‌پیوندند تا عصب مدین را تشکیل دهند. این عصب با عبور از بین دو سر عضله پروناتور ترس، حفره کوبیتال را ترک می‌کند و از بین سرهای هومواولنار و رادیال عضله فلکسور سطحی انگشتان می‌گذرد. هنگام عبور عصب مدین از بین دو سر عضله پروناتور ترس، شاخه‌ی بین‌استخوانی قدامی از آن جدا می‌شود.

عصب مدین در یک مسیر خطی مستقیم به سمت دیستال ساعد در فاسیای روی سطح عمقی عضله فلکسور سطحی انگشتان ادامه می‌یابد و با عبور از درون تونل کارپال در عمق فلکسور رتیناکولوم به کف دست وارد می‌شود. شاخه‌ی پالمار عصب مدین از روی فلکسور رتیناکولوم عبور می‌کند، بنابراین در سندروم تونل کارپال آسیب نمی‌بیند.

با توجه به این توضیحات، عصب مدین چسبیده به سطح عمقی عضله تاکننده سطحی انگشتان قرار گرفته‌است.

۷- در ضایعه تنه تحتانی شبکه بازویی کدامیک از علائم زیر بروز می‌کند؟ (پزشکی اسفند ۹۹- کشوری)

الف) آتروفی عضلات تنار

ب) آتروفی عضلات هایپوتنار

ج) ضعف در فلکسیون آرنج

د) ضعف در ابدوکسیون شانه

پاسخ تنه تحتانی مانند سایر تنه‌های شبکه بازویی به دو بخش قدامی و خلفی تقسیم می‌شود. شاخه قدامی تنه تحتانی به تنهایی طناب داخلی را تشکیل می‌دهد و شاخه خلفی در تشکیل طناب خلفی شرکت دارد.

شاخه‌ی خلفی تمام تنه‌های بازویی در تشکیل طناب خلفی شرکت می‌کند. پس اگر تنه تحتانی آسیب ببیند، طناب خلفی از تنه فوقانی و میانی عصب می‌گیرد. ولی طناب داخلی فقط از شاخه‌ی قدامی تنه تحتانی تشکیل شده و اگر تنه تحتانی دچار مشکل شود، طناب داخلی و شاخه‌های آن نمی‌توانند عصب‌دهی کنند. یکی از شاخه‌های طناب داخلی، عصب اولنار است که به عضلات هایپوتنار عصب می‌دهد، پس با آسیب به تنه تحتانی عصب‌دهی به عضلات هایپوتنار مختل شده و این عضلات دچار آتروفی می‌شوند.

۸- دفرمیتی دست میمونی (Ape hand) مربوط به ضایعه کدام عصب از شبکه بازویی می‌باشد؟ (پزشکی اسفند ۹۹- کشوری)

الف) Radial

ب) Ulnar

ج) Axillary

د) Median

پاسخ در صورت آسیب به عصب مدین در دست، عضلات لومبریکال اول و دوم و عضلات تنار فلج می‌شوند. برآمدگی تنار مسطح شده و فرد قادر به قرار دادن شست در مقابل انگشت کوچک (به‌دلیل فلج عضله اپوننس شست) و ابداکت کردن شست نخواهد بود. به‌طور کلی دست مسطح شده و شبیه دست میمون می‌شود. به همین دلیل به آن دفرمیتی دست میمونی (Ape hand) می‌گوییم. بنابراین صدمه به عصب مدین باعث ایجاد دفرمیتی دست میمونی (Ape hand) می‌شود.

سؤال	۶	۷	۸
پاسخ	الف	ب	د

پاسخ شاخه قدامی تنه تحتانی به تنهایی طناب داخلی را تشکیل می‌دهد. از طناب داخلی، عصب مدین و عصب اولنار جدا می‌شوند که هم در عصب‌دهی به عضلات دست و هم در تأمین حس کف دست نقش دارند؛ پس می‌توان گفت شاخه‌های تنه‌ی تحتانی کف دست را هم عصب می‌دهند.

پاسخ عصب اولنار، در ساعد از پشت اپی‌کوندیل داخلی و از بین سرهای هومرال و اولنار عضله‌ی فلکسور کارپی اولناریس گذشته وارد کمپارتمنت قدامی ساعد می‌شود. این عصب همراه با شریان اولنار کولترال فوقانی وارد کمپارتمنت خلفی بازو نیز می‌شود.

پاسخ با توجه به پاسخ سؤال۳ ،عصب‌دهی به عضلات اکستنسوری (کمپارتمنت خلفی) ساعد، برعهده‌ی عصب رادیال است. در صورت آسیب به عصب رادیال، توانایی اکستند نگه‌داشتن مچ دست از بین می‌رود و مچ دچار افتادگی می‌شود.

پاسخ

اعصاب شبکه بازویی				
از ریشه ها	از تنه فوقانی	از طناب خارجی	از طناب داخلی	از طناب خلفی
دورسال اسکپولار (C5)	سوپرا اسکپولار	لترال پکتورال	عصب جلدی داخلی بازویی	ساب اسکپولار فوقانی
لانگ توراسیک (C5-C6-C7)	ساب‌کلاویوس	سر خارجی عصب مدین	عصب جلدی ساعدی داخلی	ساب اسکپولار تحتانی
-	-	عصب موسکولوکوتانئوس	عصب مدیال پکتورال	توراکودورسال
-	-	-	سر داخلی عصب مدین	عصب آگزیلاری
-	-	-	عصب اولنار	عصب رادیال

با توجه به متن درسنامه و نمودار بالا، تمام گزینه‌ها از اعصاب شبکه بازویی هستند؛ به‌جز عصب فرنیک.

۹- بیماری در اثر کشیدگی شدید شانه دچار صدمه به تنه‌ی تحتانی شبکه‌ی بازویی شده‌است. در مورد تنه‌ی تحتانی کدام عبارت درست است؟ (پزشکی قطبی)

الف) توسط شاخه‌های اعصاب هفتم و هشتم گردنی تشکیل می‌شود.

ب) شاخه‌های تنه‌ی تحتانی کف دست را هم عصب می‌دهند.

ج) التهاب مفصل استرنوکلاویکولار، تنه‌ی تحتانی را متأثر می‌کند.

د) شاخه‌های تنه‌ی تحتانی به عضله‌ی دلتوئید هم عصب می‌دهند.

۱۰- کدامیک از اعصاب زیر همراه با شریان اولنار کولترال فوقانی به کمپارتمان خلفی بازو وارد می‌شود؟ (پزشکی قطبی)

الف) اولنار ب) رادیال

ج) مدیان د) موسکولوکوتانئوس

۱۱- در ضایعه تنه فوقانی شبکه بازویی کدام‌یک از عضلات زیر فلج نمی‌شود؟ (پزشکی خرداد ۱۴۰۰-میان‌دوره کشوری)

الف) دلتوئید ب) دوسربازویی

ج) سراتوس انتریور د) کوراکوبراکیالیس

۱۲- کدام‌یک از اعصاب زیر از شبکه بازویی منشأ نمی‌گیرد؟ (دندان‌پزشکی شهریور ۱۴۰۰)

الف) Median

ب) Ulnar

ج) Phrenic

د) Axillary

سؤال	۹	۱۰	۱۱	۱۲
پاسخ	ب	الف	ج	ج

۱۴- عضلات ناحیه قدامی ساعد از کدام عصب زیر، عصب می‌گیرند؟ (دندان‌پزشکی دی ۹۹-میان‌دوره کشوری)

الف) موسکولوکوتانئوس

ب) مدیان

ج) رادیال

د) آگزیلاری

پاسخ

نام عصب	عملکرد حرکتی	عملکرد حسی
عصب جلدی بازویی داخلی	-	پوست سمت داخل یک‌سوم دیستال بازو
عصب جلدی ساعدی داخلی	-	پوست سمت داخلی ساعد
عصب مدیال پکتورال	عضله پکتورالیس مینور، عضله پکتورالیس ماژور	-
سر داخلی عصب مدین	تمام عضلات کمپارتمنت قدامی ساعد (بجز: فلکسور کارپی اولناریس و نیمه داخلی فلکسور عمقی انگشتان)، سه عضله تنار و عضلات لومبریکال اول و دوم	پوست ۳،۵ انگشت از سمت شست و کف دست مجاور آن‌ها در سطح پالمار و بندهای اول و دوم این انگشتان در سطح دورسال
عصب اولنار	در ساعد: فلکسور کارپی اولناریس و نیمه داخلی فلکسور عمقی انگشتان، تمام عضلات کف دست (بجز: سه عضله تنار و عضلات لومبریکال اول و دوم)	پوست ۱،۵ انگشت داخلی و کف دست مجاور آن را در سطح پالمار و دورسال (بجز نیمه خارجی بند اول انگشت حلقه در سطح دورسال دست)

شاخه‌های طناب داخلی

با توجه به پاسخ سؤال ۴ و نمودار بالا، عضلات کمپارتمنت قدامی ساعد عمدتاً از عصب مدین عصب می‌گیرند.

۱۵- عصب کدامیک از عضلات زیر از شاخه‌های طناب خارجی شبکه بازویی است؟ (پزشکی شهریور ۹۹-کشوری)

الف) Biceps brachii

ب) Triceps brachii

ج) Brachioradialis

د) Deltoid

پاسخ

نام عصب	عملکرد حرکتی	عملکرد حسی
لترال پکتورال	عضله پکتورالیس ماژور	-
سر خارجی عصب مدین	تمام عضلات کمپارتمنت قدامی ساعد (بجز: فلکسور کارپی اولناریس و نیمه داخلی فلکسور عمقی انگشتان)، سه عضله تنار و عضلات لومبریکال اول و دوم	پوست ۳،۵ انگشت از سمت شست و کف دست مجاور آن‌ها در سطح پالمار و بندهای اول و دوم این انگشتان در سطح دورسال
موسکولوکوتانئوس	عضلات کمپارتمنت قدامی ساعد: عضله براکیالیس، عضله بای‌سپس، عضله کوراکوبراکیالیس	پوست سمت خارجی ساعد

شاخه‌های طناب خارجی

با توجه به پاسخ سؤال ۱ و نمودار بالا، عضله بای‌سپس از عصب موسکولوکوتانئوس عصب می‌گیرد که شاخه‌ای از طناب خارجی‌ست.

سؤال	۱۴	۱۵		
پاسخ	ب	الف		

پاسخ

	نام عصب	عملکرد حرکتی	عملکرد حسی
شاخه‌های طناب خلفی	ساب اسکپولار فوقانی	عضله ساب‌اسکپولاریس	-
	ساب اسکپولار تحتانی	عضله ساب‌اسکپولاریس، عضله ترس ماژور	-
	توراکودورسال	عضله لاتیسموس دورسی	-
	عصب اگزیلاری	عضله دلتوئید، عضله ترس مینور	جلدی بازویی خارجی فوقانی
	عصب رادیال	عضلات براکیالیس و براکیورادیالیس، عضلات اکستنسوری ساعد (کمپارتمنت خلفی)، عضله سوپینیتور، عضله تری‌سپس	جلدی بازویی خلفی، جلدی ساعدی خلفی، جلدی بازویی خارجی تحتانی، ۳.۵ انگشت از سمت شست در سطح دورسال (بجز بندهای اول و دوم)

با توجه به متن درسنامه و نمودار بالا، عصب توراکودورسال، شاخه‌ای از طناب خلفی‌ست.

۱۶- کدامیک از اعصاب زیر، از طناب خلفی شبکه‌ی بازوئی جدا می‌شود؟ (پزشکی قطبی)

الف) دورسال اسکپولار

ب) لانگ توراسیک

ج) سوپرا اسکپولار

د) توراکودورسال

پاسخ با توجه به پاسخ سوال ۱، عصب موسکولوکوتانئوس پس از عصب‌دهی به عضلات فلکسوری بازو (براکیالیس، بای‌سپس و کوراکوبراکیالیس) با نام عصب جلدی ساعدی خارجی، عصب‌دهی حسی خارج ساعد را انجام می‌دهد. (شکل ۳-۳۹)

۱۷- حس پوست نیمه خارجی ساعد توسط کدام عصب زیر تأمین می‌شود؟ (پزشکی شهریور ۹۹- کشوری)

الف) موسکولوکوتانئوس

ب) رادیال

ج) آگزیلاری

د) مدیان

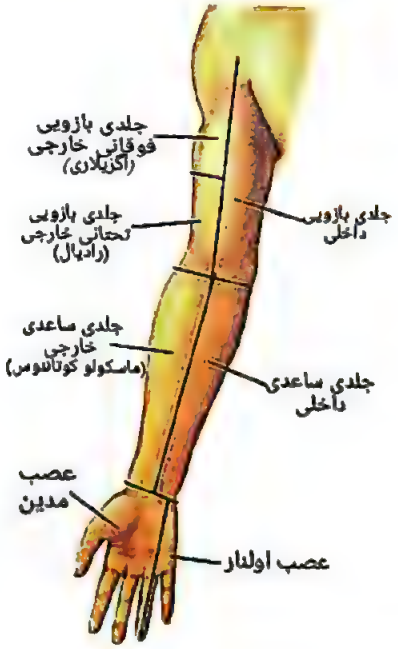

شکل ۳-۳۹. عصب‌دهی حسی اندام فوقانی، نمای قدامی

سؤال	۱۶	۱۷		
پاسخ	د	الف		

۱۸- اختلال حس در سطح خلفی انگشت پنجم دست مربوط به صدمه کدام عصب می‌باشد؟ (پزشکی آبان ۱۳۹۰- میان‌دوره کشوری)

الف) رادیال

ب) اولنار

ج) مدیان

د) آکزیلاری

پاسخ: با توجه به پاسخ سوال ۴، الیاف حسی عصب اولنار حس ۱.۵ انگشت داخلی و کف دست مجاور آن را در سطح پالمار و دورسال (به‌جز نیمه خارجی بند اول انگشت حلقه در سطح دورسال دست) برعهده دارد.

بنابراین صدمه به عصب اولنار باعث اختلال در حس سطح خلفی انگشت پنجم دست (انگشت کوچک) می‌شود.

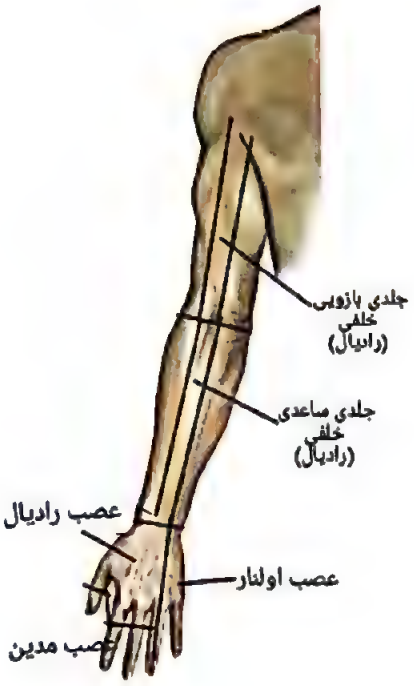

شکل ۳-۴۰. عصب‌دهی حسی اندام فوقانی. نمای خلفی

در شکل بالا در نمای خلفی فقط چیزی که علاوه بر نمای قدامی وجود دارد نشان داده شده. بقیه‌ی قسمت‌ها شبیه همان نمای قدامی هست. (شکل‌های ۳-۳۹ و ۳-۴۰ رو به خاطر بسپر).

سؤال	۱۸			
پاسخ	ب			

نکات پرتکرار

کمربند شانه‌ای، ناحیه‌ی اسکاپولار خلفی و ناحیه‌ی پکتورالیس:

عناصر عبورکننده از فاسیای کلاوی‌پکتورال ☜ thoracoacromial A , cephalic V , lat pectoral N

عضله‌ی ترس ماژور:

۱. جزء عضلات گرداننده کلاهک مفصل شانه نیست و نقش همایتی ندارد.

۲. اکستنشن و مدیال روتیشن (چرخش داخلی) بازو

عضله‌ی اینفرا اسپایناتوس ☜ چرخاننده‌ی خارجی بازو

بیماری که قادر به انجام عمل ابداکشن در مفصل شانه نیست، عضله‌ی دلتوئید وی فلج شده‌است.

تکمه اینفراگلنوئید اسکاپولا ☜ مبدا سر دراز عضله سه سر بازو

تکمه سوپراگلنوئید اسکاپولا ☜ مبدا سر دراز عضله دو سر بازو

اتصال عضله‌ی ساب اسکاپولاریس ☜ تکمه‌ی کوچک استخوان بازو

شروع عمل ابداکشن بازو ☜ عضله‌ی سوپرا اسپایناتوس / عصب‌دهی سوپرا اسکاپولار

عضله دلتوئید ☜ ابداکشن بازو

استخوان و عضلات بازو:

عصب آگزیلاری گردن جراحی استخوان بازو را از پشت دور می‌زند.

شریان و ورید سیرکمفلکس هومرال خلفی در مجاورت گردن جراحی استخوان بازو هستند.

مجاورت عصب اولنار ☜ اپی‌کندیل داخلی استخوان بازو ☜ پس در آسیب اپی‌کندیل داخلی احتمال آسیب اولنار زیاد است.

گردن جراحی استخوان بازو:

۱. نقش در تشکیل فضای چهار گوش

۲. شکستگی ☜ آسیب عصب آگزیلا چون از پشت آن رد می‌شود ☜ اختلال حس پوست سطح خارجی بالای بازو

عضله‌ی براکیالیس عصب‌گیری دوگانه ☜ رادیال و موسکولوکوتانئوس

استخوان‌ها و عضلات ساعد:

عضله‌ی flexor digitorum profundus عصب‌گیری دوگانه دارد ☜ عصب اولنار و عصب مدین

بریدگی رادیال ☜ مربوط به استخوان اولنا

نکات پرتکرار

عصب‌دهی عضله‌ی extensor carpi radialis longus ☜ تنه اصلی عصب رادیال

عصب‌دهی به عمده‌ی عضله‌های کمپارتمان قدامی ساعد (عضلات فلکسور مچ دست) ☜ عصب مدین

عصب‌دهی عضله پرولاتور کوادراتوس ☜ عصب بین‌استخوانی قدامی

استخوان‌ها و عضلات دست:

اولین مفصل کارپومتاکارپال از نوع ☜ saddle

بیش‌ترین شکستگی استخوان‌های مچ دست ☜ استخوان اسکافوئید و بیش‌ترین دررفتگی ☜ استخوان lunate

ناحیه‌های اندام فوقانی:

عصب اولنار درون حفره کوبیتال نیست.

عناصر حفره کوبیتال از داخل به خارج ☜ عصب مدین، شریان براکیال، تاندون بای‌سپس، عصب رادیال

کناره‌ی خارجی حفره کوبیتال را عضله‌ی براکیورادیالیس تشکیل می‌دهد.

کف انفیه‌دان تشریحی ☜ استخوان اسکافوئید / از چه نظر اهمیت دارد؟ شکستگی‌های اسکافوئید.

عصب اولنار و شریان رادیال از تونل کارپال عبور نمی‌کنند. / ولی مدین عبور می‌کند.

عناصر عبورکننده از فضای چهارگوش ☜ عصب آکزیلاری و عروق سیرکمفلکس هومرال خلفی

عروق اندام فوقانی:

شریان profunda brachii (بازویی عمقی) در ناودان مارپیچی، عصب رادیال را همراهی می‌کند.

شریان‌های ulnar collateral تحتانی و فوقانی ☜ شاخه‌ای از شریان براکیال

شریان بین‌استخوانی مشترک ☜ شاخه‌ی شریان اولنار / شریان راجعه‌ی اولنار ☜ شاخه‌ی شریان اولنار

شریان فوقانی و تحتانی اولنار کولترال شاخه‌ی شریان اولنار نیستند.

شاخه‌های شریان پالمار دیجیتال مشترک ☜ شاخه‌ای از قوس سطحی پالمار

شریان ساب‌اسکاپولار ☜ شاخه‌ای از شریان آکزیلاری

شریان توراکوآکرومیال ☜ شاخه‌ای از قسمت دوم شریان آکزیلاری

نکات پرتکرار

اعصاب اندام فوقانی:

افتادگی مچ دست ☜ به علت آسیب عصب رادیال

عصب عضله‌ی adductor pollicis ☜ اولنار

عضله‌ی flexor carpi ulnaris فقط از عصب اولنار عصب می‌گیرد.

اولین و دومین عضله‌ی لومبریکال (خارجی‌ها) ☜ توسط عصب مدین / چهارمین و پنجمین (داخلی‌ها) ☜ توسط شاخه‌ی عمقی عصب اولنار عصب‌دهی می‌شوند.

حس پوست انگشت کوچک (پنجم) ☜ عصب اولنار / درماتومش ☜ C8

تنه‌ی فوقانی شبکه‌ی بازویی ☜ عصب Suprascapular / طناب خلفی ☜ عصب Subscapular

عصب آگزیلاری ☜ عصب‌دهی به عضله‌ی ترس مینور

فلج طناب خارجی شبکه‌ی بازویی ☜ اختلال عملکرد عضلات brachialis و coracobrachialis

آسیب طناب خلفی ☜ اختلال عملکرد عضله‌ی latissimus dorsi

آسیب عصب long thoracic ☜ اسکپولای بالی شکل

عصب long thoracic ☜ از ریشه‌های C5-C6-C7 شبکه‌ی بازویی ☜ عصب‌دهی به عضله سراتوس قدامی

عصب موسکولوکوتانئوس در بازو حرکتی و در ساعد حسی است.

یادداشت:

اندام تحتانی

نام مبحث	تعداد سؤالات در آزمون‌های دو سال اخیر	ملاحظات
استخوان و عضلات ناحیه‌ی گلوتئال	۲	غیرمهم

عضلات ناحیه گلوتئال

۱. عضلات سطحی: سه عضله گلوتئوس (از سطح به عمق شامل گلوتئوس ماگزیموس، مدیوس و مینیموس)، به همراه عضله تنسور فاسیا لاتا

۲. عضلات عمقی: در عمق عضلات سطحی قرار گرفته‌اند، به ترتیب از بالا به پایین شامل عضلات پیریفورمیس، ژملوس فوقانی، ابتوراتور داخلی، ژملوس تحتانی و مربع رانی.

عضلات گروه سطحی عمدتاً هیپ را به ابداکسیون و اکستانسیون می‌برند. تنسور فاسیا لاتا، زانو را در وضعیت اکستانسیون تثبیت می‌کند.

عضلات گروه عمقی عضلات کوچکی هستند که عمدتاً روتاتورهای خارجی مفصل هیپ بوده و باعث چرخش به خارج فمور می‌شوند.

عضله‌ی پیریفورمیس از سطح قدامی ساکروم مبدأ گرفته و از بریدگی سیاتیک بزرگ عبور می‌کند. این عضله سوراخ سیاتیک را به دو بخش (بالا و پائین عضله) تقسیم می‌کند. تمام عروق و اعصابی که قرار است از لگن خارج شوند، حتماً از بریدگی سیاتیک بزرگ و زیر عضله‌ی پیریفورمیس عبور می‌کنند؛ به‌جز: عروق و عصب گلوتئال فوقانی که از روی این عضله عبور می‌کنند. عضله‌ی ابتوراتور داخلی از بریدگی سیاتیک کوچک می‌گذرد.

شکل ۴-۱. عضلات گلوتئوس

شکل ۴-۲. عضلات لایه‌ی عمقی ناحیه گلوتئال

باید عضلات ژملوس در زیر عضلاتی قرار دارند که از بریدگی‌های سیاتیک عبور می‌کنند. عصب عضلات ژملوس مانند عضله‌ای است که زیر آن‌ها قرار دارد؛ یعنی عضله‌ی ژملوس فوقانی و ابتوراتور عصبشان، عصب برای عضله‌ی ابتوراتور و ژملوس تحتانی و مربع رانی عصبشان، عصب برای عضله‌ی مربع رانی است. این اعصاب شاخه‌هایی از شبکه‌ی ساکرال هستند.

سایر عضلات این ناحیه هم از همین شبکه ساکرال عصب دریافت می‌کنند. عصب عضله‌ی گلوتئوس ماگزیموس، گلوتئال تحتانی و عصب عضلات گلوتئوس مدیوس و مینیموس، گلوتئال فوقانی نام دارد. عضله‌ی گلوتئوس ماگزیموس از

۱- فلج عضله‌ی تنسور فاسیا لاتا، معمولاً با فلج کدام عضله زیر همراه است؟ (پزشکی قطبی)

الف) گلوتئوس مدیوس

ب) گلوتئوس ماگزیموس

ج) رکتوس فموریس

د) سارتوریوس

سؤال	۱			
پاسخ	الف			

جلو و عضله‌ی تنسور فاسیا لاتا از عقب به نوار ایلیوتیبیال متصل‌اند. عصب گلوتئال فوقانی به عضله‌ی تنسور فاسیا لاتا هم عصب می‌دهد.

با فلج عضله‌ی تنسور فاسیا لاتا، عضله گلوتئوس مدیوس که عصب‌گیری مشابه تنسور فاسیا لاتا داشته است (هر دو از عصب گلوتئال فوقانی) نیز فلج خواهد شد.

پاسخ عضلات گروه سطحی ناحیه گلوتئال عمدتاً هیپ را به ابداکسیون و اکستانسیون می‌برند و عضلات گروه عمقی، عمدتاً روتاتورهای خارجی مفصل هیپ هستند.

عضله‌ی گلوتئوس ماگزیموس اکستنسور قوی فمور است. عضلات گلوتئوس مدیوس و مینیموس باعث ابداکشن فمور و جلوگیری از سقوط لگن هنگام ایستادن و راه‌رفتن می‌شوند. در صورت آسیب این عضلات و از دست رفتن تعادل هنگام ایستادن تست ترندلنبرگ مثبت می‌شود. عضله‌ی تنسور فاسیا لاتا، زانو را در وضعیت اکستانسیون تثبیت می‌کند. سایر عضلات این ناحیه هم باعث چرخش به خارج فمور می‌شوند.

بنابراین عضله‌ی اصلی اکستنسور مفصل ران، گلوتئوس ماگزیموس است.

پاسخ مقصد اغلب عضلات ناحیه گلوتئال، بخش پروگزیمال فمور است:

سطح فوقانی تروکانتر بزرگ (رأس) ← عضله‌ی پیریفورمیس

سطح قدامی - خارجی تروکانتر بزرگ ← گلوتئوس مینیموس

سطح خارجی تروکانتر بزرگ ← گلوتئوس مدیوس

سطح داخلی تروکانتر بزرگ ← ابتوراتور اینترنوس

تکمه‌ی چهار گوش ← مربع رانی

عضله کوادراتوس فموریس (مربع رانی) به تروکانتر بزرگ فمور اتصال ندارد.

پاسخ همانطور که در درسنامه گفته شد، عناصری که از سوراخ سیاتیک بزرگ و زیر عضله‌ی پیریفورمیس عبور می‌کنند عبارتند از: (تمام عروق و اعصابی که قرار است از لگن خارج شوند؛ بجز عروق و عصب گلوتئال فوقانی)

عصب سیاتیک، عصب و عروق گلوتئال تحتانی، عصب پودندال و عروق پودندال داخلی، عصب جلدی خلفی ران، عصب ابتوراتور داخلی و دوقلوی فوقانی، عصب مربع ران و دوقلوی تحتانی.

عضله‌ی ابتوراتور داخلی از بریدگی سیاتیک کوچک می‌گذرد. هم‌چنین، عصب پودندال و عروق پودندال داخلی که ابتدا از سوراخ سیاتیک بزرگ و زیر عضله‌ی

۲- عضله اصلی (Prime mover) اکستانسور مفصل ران کدام است؟ *(پزشکی اسفند ۹۹)*

الف) Iliopsoas

ب) Gluteus maximus

ج) Gluteus medius

د) Gluteus minimus

۳- تمام عضلات زیر به تروکانتر بزرگ استخوان ران اتصال دارند، بجز: *(پزشکی قطبی)*

الف) Piriformis

ب) Gluteus medius

ج) Obturator internus

د) Quadratus femoris

۴- کدامیک از ساختارهای آناتومی زیر از سوراخ سیاتیک کوچک عبور می‌کنند؟ *(پزشکی قطبی)*

الف) عصب گلوتئال فوقانی

ب) عضله‌ی اوبتوراتور داخلی

ج) عضله‌ی پیریفورمیس

د) عصب گلوتئال تحتانی

سؤال	۲	۳	۴	
پاسخ	ب	د	ب	

پیریفورمیس عبور کردند، با دور زدن خار ایسکیال و عبور از درون سوراخ سیاتیک کوچک، از لگن به پرینه می‌روند.

از بین گزینه‌ها عضله‌ی ابتوراتور داخلی از سوراخ سیاتیک کوچک عبور می‌کند.

پاسخ: با توجه به پاسخ سوال ۲، عضلات گلوتئوس مدیوس و مینیموس باعث ابداکشن فمور و جلوگیری از سقوط لگن هنگام ایستادن و راه رفتن می‌شوند و در حفظ تعادل لگن، هنگام ایستادن روی یک پا نقش دارند.

۵- مؤثرترین عضله در حفظ تعادل لگن هنگام ایستادن روی یک پا کدام است؟ (پزشکی شهریور ۹۹-کشوری)

الف) Iliopsoas

ب) Obturator Internus

ج) Gluteus maximus

د) Gluteus medius

نام مبحث	تعداد سوالات در آزمون‌های دو سال اخیر	ملاحظات
استخوان و عضلات ران	۳	مهم

استخوان ران

فمور، استخوان ران و بلندترین استخوان در بدن است. مشخصه انتهای پروگزیمال آن، یک سر و گردن و دو برآمدگی بزرگ به نام تروکانترهای بزرگ و کوچک است. سر فمور با استابولوم استخوان لگن مفصل می‌شود.

در نمای خلفی فمور، روی شفت استخوان یک خط ضخیم به نام خط خشن یا Linea aspera وجود دارد که محل اصلی اتصال عضلات در ران است.

با امتداد یافتن خط خشن به سمت پائین، دو لبه جدا شده و خطوط سوپراکوندیلار داخلی و خارجی را می‌سازند که بین آن‌ها سطح پوپلیتئال تشکیل می‌شود.

انتهای دیستال فمور را دو کوندیل بزرگ مشخص می‌کنند که با سر پروگزیمال تیبیا مفصل می‌شوند. کوندیل‌ها در جلو به هم می‌پیوندند و با پاتلا (کشکک) مفصل می‌شوند.

عضلات ران

در ناحیه‌ی ران سه کمپارتمنت عضلانی وجود دارد: قدامی، داخلی و خلفی.

کمپارتمنت قدامی:

۱. عضله‌ی چهار سر رانی: عضله‌ی اصلی کمپارتمنت قدامی که خود، از ۴ عضله تشکیل شده‌است

شامل: رکتوس فموریس، واستوس مدیالیس، واستوس لترالیس و واستوس اینترمدیوس.

۲. سارتوریوس

۳. ایلیاکوس

۴. پسواس ماژور

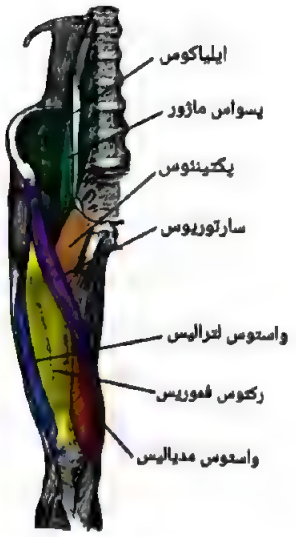

شکل ۴-۳. عضلات کمپارتمنت قدامی ران

عضلات پسواس ماژور و ایلیاکوس (اصطلاحاً عضله‌ی ایلیوپسواس) بر مفصل هیپ، عضلات سارتوریوس و رکتوس فموریس بر هر دو مفصل هیپ و زانو و عضلات واستوس بر مفصل زانو عمل می‌کنند.

سؤال	۵			
پاسخ	د			

کمپارتمنت داخلی:

۱. گراسیلیس

۲. پکتینئوس

۳. اداکتور لانگوس

۴. اداکتور برویس

۵. اداکتور مگنوس

۶. ابتوراتور خارجی

تمامی این عضلات عمدتاً ران را در مفصل هیپ به ادوکسیون می‌برند، به‌جز ابتوراتور خارجی که باعث روتاسیون خارجی ران در مفصل هیپ می‌شود.

شکل ۴-۴. عضلات کمپارتمنت داخلی ران

کمپارتمنت خلفی:

۱. دو سر ران (بای‌سپس)

۲. سمی‌تندینوسوس

۳. سمی‌ممبرانوس

تمام این عضلات به‌جز سر کوتاه دو سر ران از روی هر دو مفصل هیپ و زانو عبور می‌کنند.

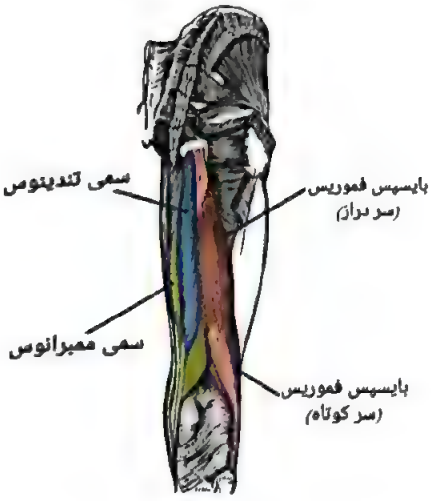

شکل ۴-۵. عضلات کمپارتمنت خلفی ران

۱- تمام موارد زیر روی استخوان فمور قرار دارند، بجز: (پزشکی قطبی)

الف) Gluteal Tuberosity

ب) Pectineal Line

ج) Arcuate Line

د) Linea aspera

پاسخ در انتهای پروگزیمال فمور، سر استخوان و تروکانترهای کوچک و بزرگ را می‌بینیم. بین تروکانترها در نمای قدامی خط اینترتروکانتریک و در نمای خلفی ستیغ اینترتروکانتریک وجود دارند. روی ستیغ اینترتروکانتریک تکمه‌ی مربعی را می‌بینیم. روی سطح داخلی تروکانتر بزرگ، حفره تروکانتریک وجود دارد که محل اتصال عضله ابتوراتور خارجی است.

در نمای خلفی فمور روی شفت استخوان یک خط ضخیم به نام خط خشن یا Linea aspera وجود دارد. با امتداد یافتن این خط به سمت بالا دو لبه‌ی آن از هم جدا شده و توبروزیته‌ی گلوتئال (لبه‌ی خارجی ← محل اتصال گلوتئوس ماگزیموس) و خط پکتینئال یا شانه‌ای یا اسپیرال (لبه‌ی داخلی) ایجاد می‌شوند.

سؤال	۱			
پاسخ	ج			

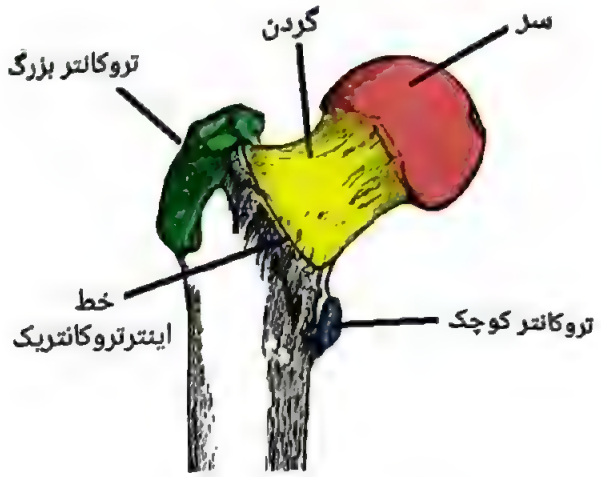

شکل ۴-۶. نمای قدامی انتهای پروگزیمال استخوان فمور

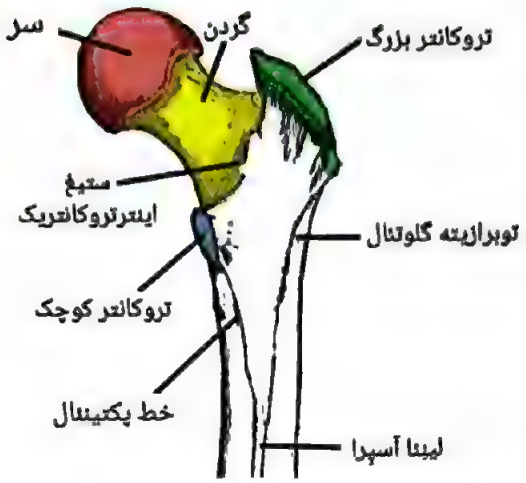

شکل ۴-۷. نمای خلفی انتهای پروگزیمال استخوان فمور

با امتداد خط اسپیرال به سمت جلو به خط اینترتروکانتریک می‌رسیم. با امتداد یافتن خط خشن به سمت پائین هم دو لبه جدا شده و خطوط سوپراکوندیلار داخلی و خارجی را می‌سازند که بین آن‌ها در سطح خلفی، سطح پوپلیتئال تشکیل می‌شود.

انتهای تحتانی فمور دارای کندیل‌های داخلی و خارجی است. در بالای کندیل‌ها، اپی‌کندیل‌های داخلی و خارجی وجود دارند. در بالای اپی‌کوندیل داخلی تکمه‌ی ادداکتور قرار گرفته که محل اتصال بخش اکستنسوری (همسترینگ) عضله‌ی ادداکتور مگنوس است.

از بین گزینه‌ها فقط arcuate line روی فمور قرار ندارد. خط قوسی مربوط به استخوان لگن است.

پاسخ کمپارتمنت خلفی ران

در کمپارتمنت خلفی ران در سمت خارج، سر دراز عضله‌ی بای‌سپس و در سمت داخل، عضله‌ی سمی‌تندینوسوس و در عمق آن سمی‌ممبرانوس را داریم. به مجموع این عضلات به همراه بخش اکستنسور عضله‌ی ادداکتور مگنوس عضلات همسترینگ گفته می‌شود. همه‌ی این عضلات:

۱- از ایسکیال توبروزیتی مبدأ می‌گیرند.

۲- از شاخه‌ای از عصب سیاتیک به اسم عصب تیبیال عصب می‌گیرند.

۳- باعث اکستنسیون ران در مفصل هیپ و فلکسیون ساق در مفصل زانو می‌شوند.

در کمپارتمنت خلفی همچنین سر کوتاه بای‌سپس را می‌بینیم. این بخش از عضله‌ی بای‌سپس از استخوان فمور مبدأ گرفته و عصب آن پرونئال (فیبولار) مشترک است.

۲- تمام عضلات ذیل در اکستانسیون مفصل هیپ نقش دارند، بجز: *(پزشکی قطبی)*

الف) گلوتئوس ماگزیموس

ب) سمی ممبرانوس

ج) سمی تندینوسوس

د) گلوتئوس مینیموس

سؤال	۲			
پاسخ	د			

عضله‌ی بای‌سپس به استخوان فیبولا و عضلات سمی‌تندینوسوس و سمی‌ممبرانوس به استخوان تیبیا ختم می‌شوند. از آنجایی که سر کوتاه بای‌سپس از روی مفصل هیپ عبور نمی‌کند؛ روی آن تأثیری ندارد.

عضلات سمی‌تندینوسوس و سمی ممبرانوس جزء عضلات همسترینگ هستند و در اکستانسیون مفصل هیپ نقش دارند. عضله گلوتئوس ماگزیموس هم اکستنسور قوی فمور است. عضله گلوتئوس مینیموس، باعث ابداکشن فمور می‌شود و در اکستانسیون مفصل هیپ نقشی ندارد.

پاسخ کمپارتمنت داخلی ران

عضلات کمپارتمنت داخلی ران عبارتند از: گراسیلیس، پکتینئوس، ادداکتور لانگوس، ادداکتور برویس، ادداکتور مگنوس و ابتوراتور خارجی. همه‌ی این عضلات از استخوان هیپ مبدأ می‌گیرند و عصب همه‌ی آن‌ها ابتوراتور است؛ به‌جز عضله‌ی پکتینئوس که عصبش فمورال است. بخش همسترینگ عضله‌ی ادداکتور بزرگ نیز از شاخه تیبیال عصب سیاتیک عصب می‌گیرد. همه‌ی این عضلات باعث ادداکشن ران می‌شوند؛ به‌جز ابتوراتور اکسترنوس. عضله‌ی ابتوراتور خارجی به حفره‌ی تروکانتریک متصل می‌شود و عملکردش شبیه عضلات ناحیه‌ی گلوتئال (روتاسیون خارجی ران در مفصل هیپ) است. عضله‌ی ادداکتور مگنوس یک بخش ادداکتور و یک بخش همسترینگ (اکستنسوری) دارد. بخش همسترینگ به تکمه‌ی ادداکتور متصل می‌شود. این عضله هم از ابتوراتور و هم از سیاتیک عصب می‌گیرد.

گراسیلیس از استخوان هیپ به سطح داخلی بخش پروگزیمال تنه تیبیا متصل می‌شود؛ بنابراین بر هر دو مفصل ران و زانو کارایی دارد. این عضله علاوه بر این که باعث ادداکشن ران (هیپ) می‌شود، باعث فلکشن زانو هم می‌شود.

پاسخ کمپارتمنت قدامی ران

عصب تمام عضلات این ناحیه شاخه‌های حرکتی عصب فمورال است.

عضله‌ی اصلی کمپارتمنت قدامی عضله‌ی چهار سر رانی است که خود، از ۴ عضله تشکیل شده است؛ شامل: رکتوس فموریس، واستوس مدیالیس، واستوس لترالیس و واستوس اینترمدیوس. مبدأ تمام این عضلات از خود فمور است؛ به‌جز: رکتوس فموریس. سر مستقیم رکتوس فموریس از خار خاصره‌ی قدامی تحتانی (AIIS) و سر منعطف آن از بالای حفره‌ی استابولوم مبدأ می‌گیرد. تاندون این ۴ عضله در نهایت یکی شده و از طریق رباط پاتلار به توبروزیته‌ی تیبیال متصل می‌شود.

عمل اصلی عضله‌ی چهار سر، اکستنسیون زانو است اما سر مستقیم رکتوس فموریس عمل فلکسیون ران را هم انجام می‌دهد.

۳- کدام عضله بر روی هر دو مفصل ران و زانو کارآیی دارد؟ (پزشکی قطبی)

الف) گراسیلیس

ب) پکتینئوس

ج) ادداکتور لانگوس (ادداکتور دراز)

د) ادداکتور مگنوس (ادداکتور بزرگ)

۴- کدام‌یک از عضلات زیر مفصل زانو را راست می‌کند (اکستنشن زانو)؟ (دندان‌پزشکی قطبی)

الف) دو سر رانی (bicepse femoris)

ب) چهار سر رانی (Quadriceps)

ج) تیبیال قدامی (Tibialis. Ant)

د) گاستروکنمیوس (gastrocnemius)

سؤال	۳	۴		
پاسخ	الف	ب		

پاسخ عضله‌ی دیگر کمپارتمنت قدامی، سارتوریوس است که از خار خاصره‌ی قدامی فوقانی (ASIS) مبدأ گرفته و به انتهای فوقانی سطح داخلی تیبیا متصل می‌شود. عملکرد این عضله فلکشن ران، فلکشن ساق، ابداکشن و چرخش به خارج ران و چرخش به داخل ساق است. (برای به خاطر سپردنش، حالتی رو در نظر بگیر که روی صندلی نشستی و پا روی پا انداختی. توی این حالت هر مفصل چه وضعیتی داره؟)

با توجه به اتصال عضله سارتوریوس به خار خاصره‌ای قدامی فوقانی، در صورت شکستگی این خار، عملکرد عضله سارتوریوس دچار اختلال می‌شود.

پاسخ دو عضله‌ی ایلیاکوس و پسواس ماژور یا اصطلاحاً عضله‌ی ایلیوپسواس هم جزء کمپارتمنت قدامی ران است. عضله‌ی ایلیاکوس از حفره‌ی ایلیاک استخوان هیپ و پسواس ماژور از تنه‌ی مهره‌های کمری مبدأ می‌گیرند. سپس الیاف آن‌ها یکی شده و با عبور از زیر رباط اینگوینال به تروکانتر کوچک فمور متصل می‌شوند. ایلیاکوس از عصب فمورال و پسواس ماژور مستقیماً از خود شبکه‌ی کمری عصب می‌گیرند. این عضلات باعث فلکسیون فمور می‌شوند.

با توجه به اتصال ایلیوپسواس به تروکانتر کوچک، در صورت شکستگی تروکانتر کوچک، فلکسیون ران که عملکرد ایلیوپسواس بوده، مختل می‌شود.

پاسخ از هر کدام از کمپارتمنت‌های ران یک عضله، یعنی عضله‌ی سارتوریوس از کمپارتمنت قدامی، عضله‌ی گراسیلیس از کمپارتمنت داخلی و عضله‌ی سمی‌تندینوسوس از کمپارتمنت خلفی تاندون‌هایشان به انتهای فوقانی سطح داخلی تیبیا متصل می‌شوند و پنجه‌غازی یا pes anserinus را تشکیل می‌دهند (برای اینکه قاطی نکنی سمی‌تندینوس بود یا سمی ممبرانوس، یادت باشه که باید یه عضله‌ای باشه تلفظش شبیه سارتوریوس باشه، یعنی سمی‌تندینوسوس.)

از بین گزینه‌ها فقط سر دراز عضله دو سر رانی جزء عضلات پنجه غازی نیست.

پاسخ با توجه به پاسخ سؤال ۱ و نمودار پایین، بین دو تروکانتر کوچک و بزرگ فمور در نمای خلفی، ستیغ اینترتروکانتریک وجود دارد. بر روی ستیغ اینترتروکانتریک، تکمه مربعی قرار گرفته است.

۵- در صورت شکستگی خار خاصره‌ای قدامی فوقانی استخوان لگن عملکرد کدام عضله دچار اختلال می‌شود؟ (پزشکی شهریور ۱۴۰۰)

الف) Biceps femoris

ب) Sartorius

ج) Rectus femoris

د) Pectineus

۶- در شکستگی تروکانتر کوچک استخوان فمور کدامیک از حرکات مفصل هیپ مختل می‌شود؟ (پزشکی قطبی)

الف) Extension

ب) Abduction

ج) Flexion

د) Adduction

۷- تمام عضلات زیر جزء پنجه غازی (Pes Anserinus) هستند، بجز: (پزشکی قطبی)

الف) سارتوریوس

ب) سمی تندینوسوس

ج) سر دراز دوسر رانی

د) گراسیلیس

۸- تکمه‌ی مربعی (Quadrate tubercle) بر روی کدامیک از نواحی زیر قرار دارد؟ (پزشکی قطبی)

الف) Intertrochanteric line

ب) Intertrochanteric Crest

ج) Spiral line

د) Linea aspera

سؤال	۵	۶	۷	۸
پاسخ	ب	ج	ج	ب

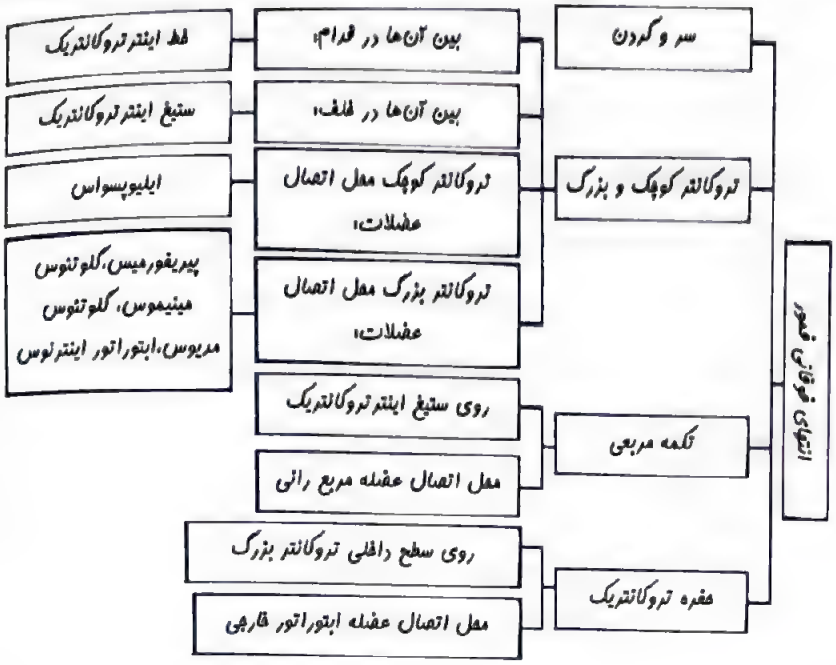

۹- خط خشن (Linea Aspera) بر روی کدام استخوان زیر قرار دارد؟ (دندان‌پزشکی اردیبهشت ۹۷- میان‌دوره‌ی کشوری)

الف) Humerus ب) Femur
ج) Radius د) Tibia

پاسخ با توجه به پاسخ سؤال ۱ و نمودار پایین، در نمای خلفی فمور روی تنه استخوان یک خط ضخیم به نام خط خشن یا Linea aspera وجود دارد.

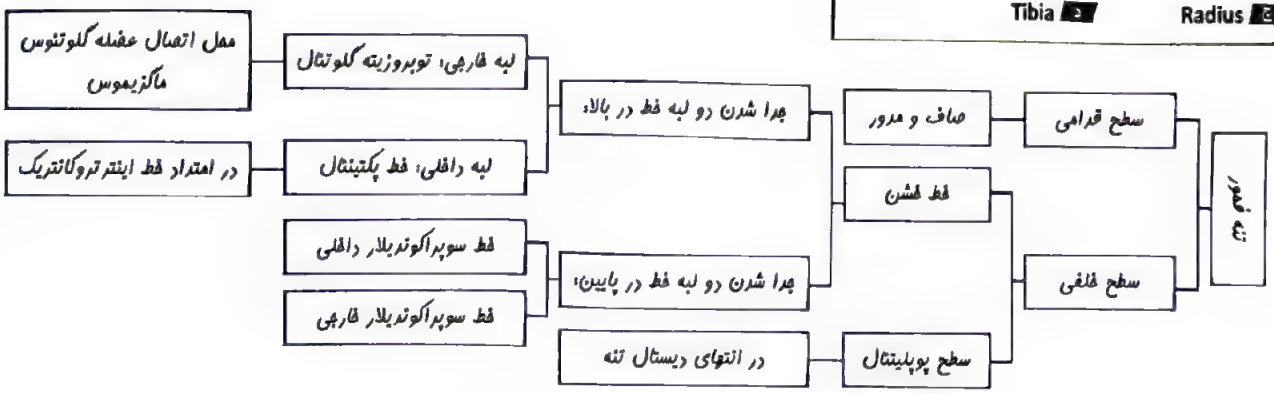

۱۰- کدام‌یک از قسمت‌های استخوانی زیر جزء انتهای تحتانی استخوان ران است؟ (دندان‌پزشکی شهریور ۱۴۰۰)

الف) Condyle
ب) Neck
ج) Greater trochanter
د) Pectineal line

پاسخ با توجه به متن درسنامه و نمودار پایین، کندیل مربوط به انتهای تحتانی فمور است.

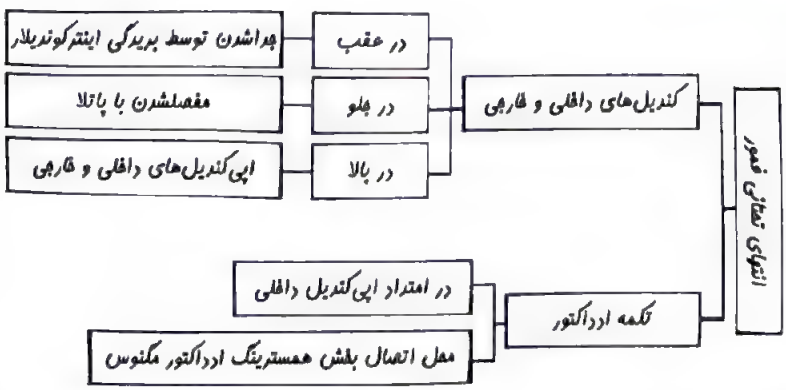

سؤال	۹	۱۰		
پاسخ	ب	الف		

پاسخ با توجه به پاسخ سؤال ۴ و نمودار پایین، عضله رکتوس فموریس هم در اکستنسیون زانو و هم به واسطه سر مستقیم، در فلکسیون ران نقش دارد.

۱۱- کدام‌یک از عضلات زیر فلکسور مفصل ران و اکستنسور مفصل زانو است؟ (پزشکی قطبی)

الف) Rectus femoris of quadriceps

ب) Sartorius

ج) Gracilis

د) Tensor fascia lata

کمپارتمنت قدامی ران				
عضله		مبدا	مقصد	عصب	عملکرد
رکتوس فموریس	چهار سر ران	سر مستقیم: AIIS سر منعطف: بالای حفره استابولوم	تاندون چهار سر به پاتلا، سپس توسط رباط پاتلا به توبروزیته تیبیال	عصب فمورال	اکستنسیون زانو؛ سر مستقیم، فلکسیون ران هم انجام می‌دهد.
واستوس مدیالیس		فمور			اکستنسیون زانو
واستوس لترالیس					
واستوس اینترمدیوس					
سارتوریوس		ASIS	انتهای فوقانی سطح داخلی تیبیا		فلکسیون و ابداکسیون و چرخش به خارج ران، فلکسیون و چرخش به داخل ساق
ایلیاکوس		حفره ایلیاک هیپ	تروکانتر کوچک فمور		فلکسیون ران
پسواس ماژور		تنه مهره‌های کمری		مستقیم از شبکه کمری	

پاسخ با توجه به متن درسنامه و نمودار پایین، از بین گزینه‌ها فقط عضله گراسیلیس جزء عضلات خلف ران نیست. گراسیلیس در کمپارتمنت داخلی ران قرار دارد.

۱۲- کدام‌یک از عضلات زیر جزء عضلات خلف ران نیست؟ (دندان‌پزشکی اسفند ۹۹ - کشوری)

الف) Biceps femoris

ب) Gracilis

ج) Semitendonosus

د) Semimembranosus

کمپارتمنت خلفی ران					
عضله		مبدا	مقصد	عصب	عملکرد
سر کوتاه	همسترینگ	استخوان فمور (خط خشن)	سر فیبولا	عصب پرونئال مشترک	فلکسیون ساق
سر دراز		ایسکیال توبروزیته		عصب سیاتیک	روتاسیون خارجی ران و ساق — فلکسیون ساق و اکستنسیون ران
سمی‌تندینوسوس			انتهای فوقانی سطح داخلی تیبیا		روتاسیون داخلی ران و ساق
سمی‌ممبرانوس			کوندیل داخلی تیبیا		

سؤال	۱۱	۱۲		
پاسخ	الف	ب		

کمپارتمنت داخلی ران				
عضله		مبدا	مقصد	عصب	عملکرد
ادداکتور مگنوس	بخش همسترینگ	استخوان هیپ	تکمه ادداکتور	شاخه تیبیال عصب سیاتیک	اکستنسیون ران
	بخش ادداکتور		خط خشن	عصب ابتوراتور	ادداکسیون ران
ادداکتور لانگوس					
ادداکتور برویس					
گراسیلیس			انتهای فوقانی سطح داخلی تیبیا		ادداکسیون ران فلکسیون زانو
ابتوراتور خارجی			حفره تروکانتریک		روتاسیون خارجی ران
پکتینئوس			خط پکتینئال فمور	عصب فمورال	ادداکسیون ران فلکسیون ران

۱۳- در ناحیه‌ی ران کدام عضله از دو عصب تغذیه می‌شود؟ *(پزشکی قطبی)*

الف) واستوس خارجی

ب) ادداکتور دراز

ج) ادداکتور بزرگ

د) واستوس داخلی

پاسخ

با توجه به پاسخ سؤال ۳ و نمودار بالا، عضله ادداکتور مگنوس از دو عصب، عصب‌گیری می‌کند. بخش همسترینگ آن از شاخه تیبیال عصب سیاتیک و بخش ادداکتوری از عصب ابتوراتور.

۱۴- در انتهای فوقانی استخوان ران کدام ساختار پایین‌تر از بقیه واقع شده‌است؟ *(پزشکی قطبی)*

الف) Greater trochanter

ب) Trochanteric fossa

ج) Quadrate tubercle

د) Lesser trochanter

پاسخ

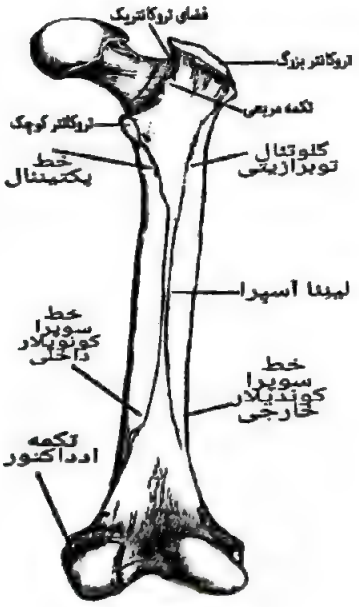

شکل ۴-۸ نمای خلفی شفت استخوان فمور

با توجه به پاسخ سوال ۱ و شکل بالا مشخص است که تروکانتر کوچک نسبت به سایر گزینه‌ها در موقعیت پایین‌تری قرار گرفته‌است.

سؤال	۱۳	۱۴		
پاسخ	ج	د		

نام مبحث	تعداد سؤالات در آزمون‌های دو سال اخیر	ملاحظات
استخوان‌ها و عضلات ساق	۴	مهم

استخوان‌های ساق

در ساق پا استخوان تیبیا در داخل و فیبولا در خارج قرار گرفته‌اند و با استخوان فمور در بالا و استخوان تالوس مچ در پایین مفصل می‌شوند. در بالا مفصل فقط بین فمور و تیبیا است و فیبولا نقشی ندارد. در مفصل پایینی، هر دو تیبیا و فیبولا در مفصل درگیرند؛ اما فیبولا در حد یک اتصال کوچک است.

استخوان تیبیا: انتهای فوقانی استخوان تیبیا دارای کندیل‌های خارجی و داخلی است. در سطح قدامی تیبیا، برجستگی تیبیا برای اتصال رباط پاتلار و در سطح خلفی تنه، خط سولئال برای اتصال عضله سولئوس وجود دارد. انتهای تحتانی تیبیا بر روی سطح داخلی، دارای برآمدگی استخوانی قوزک داخلی (مالئولوس داخلی) و در سطح خارجی دارای بریدگی فیبولار است.

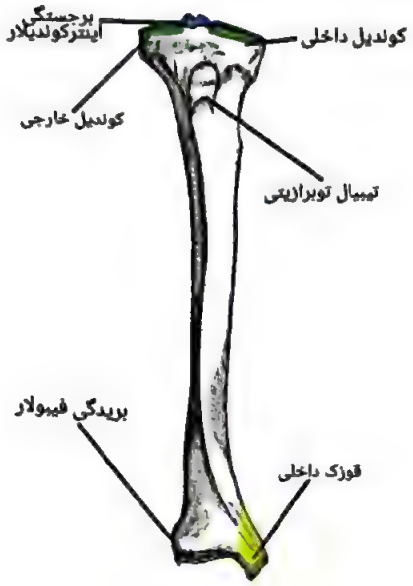

شکل ۴-۹. نمای قدامی تیبیا

استخوان فیبولا: استخوان فیبولا در انتهای فوقانی در تشکیل مفصل زانو شرکت نمی‌کند؛ اما دارای یک زائده استیلوئید و سطح مفصلی برای مفصل‌شدن با کندیل خارجی تیبیا است. در انتهای تحتانی فیبولا، قوزک خارجی (مالئولوس خارجی) وجود دارد.

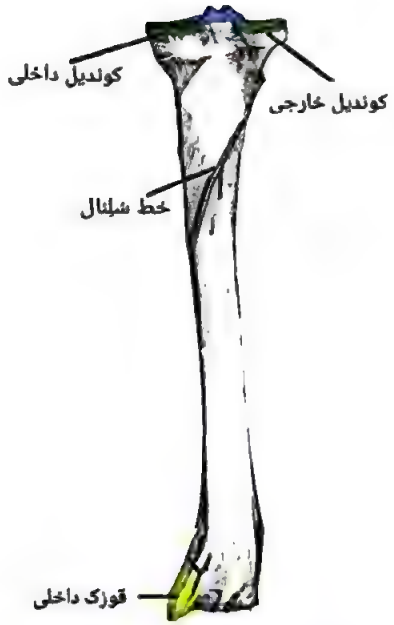

شکل ۴-۱۰. نمای خلفی تیبیا

عضلات ساق

در ساق، سه کمپارتمنت عضلانی وجود دارد: قدامی، خارجی و خلفی. در اندام تحتانی برعکس اندام فوقانی کمپارتمنت‌های قدامی، اکستنسوری و کمپارتمنت‌های خلفی، فلکسوری هستند.

کمپارتمنت قدامی (کمپارتمنت اکستنسوری):

۱. تیبیالیس قدامی

۲. اکستنسور هالوسیس لانگوس

۳. اکستنسور دیژیتوروم لانگوس

۴. فیبولاریس ترتیوس

عصب عضلات این کمپارتمنت پرونئال عمقی و شریان آن‌ها تیبیال قدامی است. این عضلات باعث دورسی فلکشن مفصل مچ پا می‌شوند.

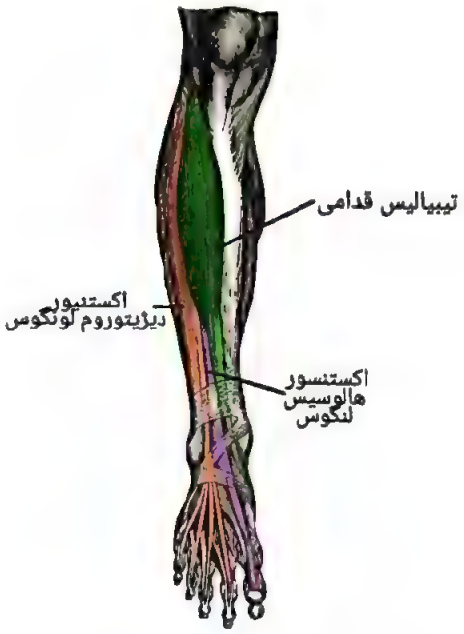

شکل ۴-۱۱. عضلات کمپارتمنت خارجی ساق

کمپارتمنت خارجی:

۱. پرونئوس لانگوس

۲. پرونئوس برویس

عصب این عضلات پرونئال سطحی و شریانشان شریان پرونئال است. این عضلات باعث Eversion در مفصل مچ می‌شوند.

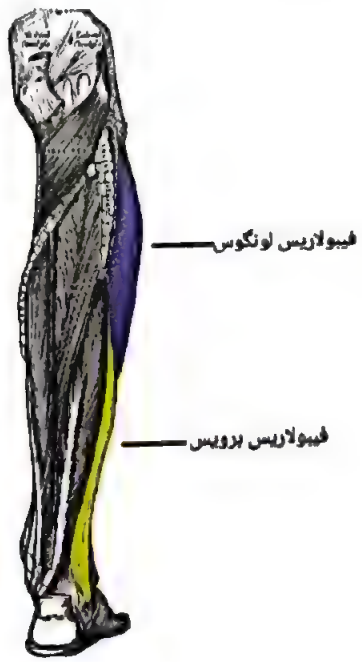

شکل ۴-۱۲. عضلات کمپارتمنت خارجی ساق

کمپارتمنت خلفی:

لایه‌ی سطحی: ۱. گاستروکنمیوس و در عمق آن؛ ۲. سولئوس و ۳. پلانتاریس

این عضلات باعث پلانتار فلکسیون پا می‌شوند. البته عضله‌ی پلانتاریس و گاستروکنمیوس چون از مفصل زانو عبور می‌کنند باعث فلکسیون ساق هم می‌شوند.

لایه عمقی: ۱. پوپلیتئوس ۲. فلکسور هالوسیس لانگوس ۳. فلکسور دیژیتوروم لانگوس ۴. تیبیالیس خلفی

عصب تمام عضلات کمپارتمنت خلفی عصب تیبیال و شریانشان هم شریان تیبیال خلفی است.

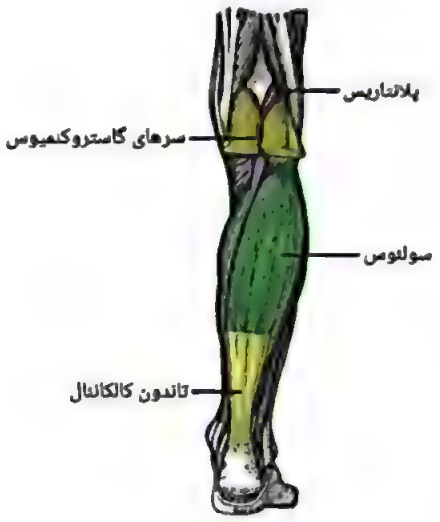

شکل ۴-۱۳. عضلات سطحی کمپارتمنت خلفی ساق

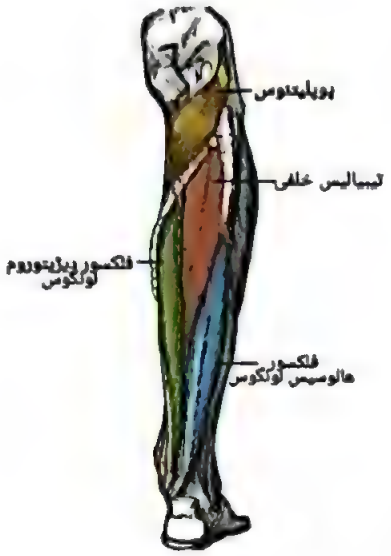

شکل ۴-۱۴. عضلات عمقی کمپارتمنت خلفی ساق

پاسخ **کمپارتمنت خلفی (کمپارتمنت فلکسوری)** (شکل‌های ۴-۱۳ و ۴-۱۴)

در کمپارتمنت خلفی ساق یک لایه‌ی عضلانی سطحی و یک لایه‌ی عمقی وجود دارد. عصب تمام عضلات کمپارتمنت خلفی عصب تیبیال و شریانشان هم شریان تیبیال خلفی است.

عضلات سطحی؛ شامل گاستروکنمیوس و در عمق آن سولئوس و پلانتاریس هستند.

سرهای داخلی و خارجی عضله‌ی گاستروکنمیوس از کوندیل‌های داخلی و خارجی فمور، عضله‌ی پلانتاریس از لیگامان مایل پوپلیتئال مفصل زانو و عضله‌ی سولئوس از خط سولئال در سطح خلفی تیبیا و نیز سطح خلفی سر فیبولا و قوس تاندونی بین محل اتصال فیبولا و تیبیا مبدأ گرفته و تاندون‌های هر سه عضله تحت عنوان تاندون کالکانئال (آشیل) به سطح خلفی استخوان کالکانئوس وصل می‌شوند.

۱- همه‌ی عضلات زیر در فلکشن زانو نقش دارند، بجز: (پزشکی قطبی)

الف) بای‌سپس فموریس

ب) گاستروکنمیوس

ج) سولئوس

د) سمی تندینوسوس

سؤال	۱			
پاسخ	ج			

این عضلات باعث پلانتار فلکسیون پا می‌شوند البته عضله‌ی پلانتاریس و گاستروکنمیوس چون از مفصل زانو عبور می‌کنند باعث فلکسیون ساق هم می‌شوند.

تاندون عضله سولئوس از مفصل زانو عبور نمی‌کند و به همین دلیل در فلکشن زانو نقشی ندارد.

پاسخ عضلات عمقی کمپارتمنت خلفی عبارتند از: پوپلیتئوس، فلکسور هالوسیس لانگوس، فلکسور دیژیتوروم لانگوس و تیبیالیس خلفی.

با توجه به این‌که عضله‌ی فلکسور هالوسیس لانگوس مربوط به شست است، توقع داریم در سمت داخلی ساق باشد؛ اما دقیقاً برعکس است؛ یعنی عضله‌ی فلکسور هالوسیس لانگوس بر خلاف انتظار از سطح خلفی فیبولا و فلکسور دیژیتوروم لانگوس بر خلاف انتظار از سطح خلفی تیبیا مبدأ می‌گیرند عضله‌ی تیبیالیس خلفی هم از تیبیا، هم از فیبولا و هم از غشای بین‌استخوانی مبدأ می‌گیرد. عضله‌ی پوپلیتئوس از کندیل خارجی فمور مبدأ می‌گیرد و به سطح خلفی بخش پروگزیمال تیبیا وصل می‌شود.

عضله‌ی پوپلیتئوس باعث ثبات مفصل زانو و باز کردن قفل زانو می‌شود. عضله‌ی تیبیالیس خلفی علاوه بر اینورژن و پلانتار فلکسیون باعث حمایت از قوس داخلی پا هنگام راه رفتن نیز می‌شود. بقیه‌ی عضلات هم عملکردی مطابق اسمشان دارند.

همانطور که گفته شد عضله تیبیالیس خلفی از هر دو استخوان تیبیا و فیبولا منشأ می‌گیرد.

۲- کدام‌یک از عضلات زیر از سطح خلفی هر دو استخوان تیبیا و فیبولا منشأ می‌گیرد؟ (پزشکی قطبی)

۱) فلکسور دراز شست
۲) فلکسور دراز انگشتان
۳) تیبیالیس خلفی
۴) پوپلیتئوس

پاسخ کمپارتمنت قدامی (کمپارتمنت اکستنسوری) (شکل ۴-۱۱)

عضلات کمپارتمنت قدامی عبارتند از: تیبیالیس قدامی (قدامی‌ترین و داخلی‌ترین)، اکستنسور هالوسیس لانگوس، اکستنسور دیژیتوروم لانگوس (خلفی‌ترین و خارجی‌ترین) و فیبولاریس ترتیوس.

تمام عضلات کمپارتمنت قدامی از استخوان فیبولا مبدأ می‌گیرند؛ به‌جز: تیبیالیس قدامی که از سطح خارجی استخوان تیبیا مبدأ می‌گیرد.

عصب عضلات این کمپارتمنت پرونئال عمقی و شریان آن‌ها تیبیال قدامی است.

این عضلات باعث دورسی فلکشن مفصل مچ پا شده و فلج آن‌ها موجب افتادگی مچ پا (Drop foot) می‌شود. علاوه بر این، عضلات اکستنسور هالوسیس لانگوس و اکستنسور دیژیتوروم لانگوس عملکردی مطابق اسمشان دارند.

۳- در بیماری که نمی‌تواند دورسی فلکشن کامل پا را انجام دهد کدام عصب آسیب دیده‌است؟ (پزشکی فروردین ۹۸- میان‌دوره‌ی کشوری)

۱) پرونئال عمقی
۲) پرونئال سطحی
۳) پلانتار خارجی
۴) تیبیال

سؤال	۲	۳		
پاسخ	ج	الف		

با آسیب به عصب مربوط به کمپارتمنت قدامی یعنی عصب پرونئال عمقی، عملکرد این عضلات مختل شده و بیمار قادر به دورسی فلکشن کامل پا نخواهد بود.

پاسخ **کمپارتمنت خارجی (شکل ۴-۱۲)**

عضلات کمپارتمنت خارجی فیبولاریس یا پرونئوس لانگوس و پرونئوس برویس هستند.

هر دوی این عضلات از استخوان فیبولا مبدأ می‌گیرند؛ اما پرونئوس لانگوس از بخش‌های فوقانی‌تر استخوان مبدأ می‌گیرد.

فیبولاریس برویس به دکمه خارجی قاعده متاتارس پنجم و تاندون عضله‌ی پرونئوس لانگوس به متاتارس اول و کونئیفورم داخلی وصل می‌شود.

عصب این عضلات، پرونئال سطحی (شاخه‌ای از عصب پرونئال مشترک) و شریانشان، شریان پرونئال است. این عضلات باعث Eversion پا می‌شوند.

با شکستگی گردن فیبولا، عصب پرونئال مشترک آسیب دیده و چون عصب پرونئال سطحی، شاخه‌ای از عصب پرونئال مشترک است، عصب‌دهی به کمپارتمنت خارجی ساق مختل شده و عضله پرونئوس لانگوس فلج می‌شود.

پاسخ تاندون عضلات عمقی (به‌جز پوپلیتئوس) و شریان و عصب موجود در کمپارتمنت خلفی از پشت قوزک داخلی پا عبور می‌کنند. ترتیب این عناصر از قدام به خلف عبارت است از: (شکل ۴-۱۵)

Tibialis posterior، فلکسور Digitorum لانگوس، Artery (شریان تیبیال خلفی)، Nerve (عصب تیبیال)، فلکسور Hallucis لانگوس. (رمز: Talented Doctors Are Never Hungry)

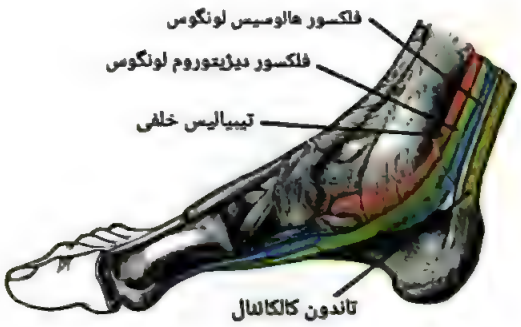

شکل ۴-۱۵. عناصر عبورکننده از پشت قوزک داخلی

از بین گزینه‌ها فقط تاندون عضله سولئوس از پشت قوزک داخلی پا عبور نمی‌کند.

۴- کدام عضله در اثر شکستگی گردن استخوان فیبولا فلج می‌شود؟ (پزشکی قطبی)

الف) Soleus

ب) Flexor digitorum longus

ج) Popliteus

د) Proneus longus

۵- کدام‌یک از عناصر تشریحی زیر از پشت قوزک داخلی عبور نمی‌کند؟ (پزشکی شهریور ۱۴۰۰)

الف) Soleal tendon

ب) Tibialis posterior tendon

ج) Posterior tibial vessels

د) Tibial nerve

سؤال	۴	۵		
پاسخ	د	الف		

۶- کدامیک از عناصر زیر از پشت قوزک خارجی عبور می‌کند؟ (پزشکی قطبی)

الف) Flexor hallucis longus tendon

ب) Peroneus brevis tendon

ج) Tibialis Posterior tendon

د) Tibial Nerve

پاسخ تاندون فیبولاریس لانگوس و فیبولاریس برویس از ناودان کم‌عمقی در پشت قوزک خارجی عبور کرده و فیبولاریس برویس به دکمه خارجی قاعده متاتارس پنجم متصل می‌شود. فیبولاریس لانگوس در ادامه از ناودان عمقی سطح تحتانی استخوان کوبوئید، عبور کرده و با عبور از عرض کف پا به سمت خارجی قاعده متاتارس اول و انتهای دیستال کونئیفورم داخلی متصل می‌شود. با توجه به این توضیحات، تاندون عضله پرونئوس برویس از پشت قوزک خارجی پا عبور می‌کند.

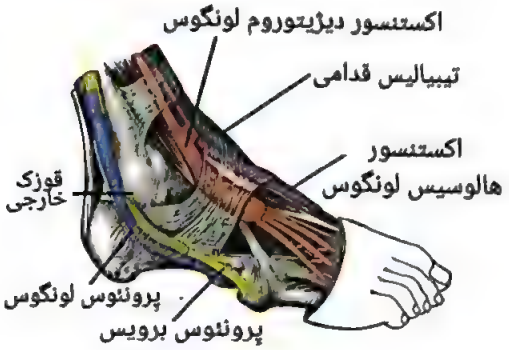

شکل ۴-۱۶. عناصر عبورکننده از پشت قوزک خارجی

۷- سهم هریک از استخوان‌های ساق پا در تحمّل وزن در کدام گزینه به درستی بیان شده‌است؟ (پزشکی قطبی)

الف) تیبیا ۹۰٪ و فیبولا ۱۰٪

ب) تیبیا ۸۰٪ و فیبولا ۲۰٪

ج) تیبیا ۱۰۰٪ و فیبولا ۰٪

د) تیبیا ۵۰٪ و فیبولا ۵۰٪

پاسخ مفصل زانو فقط بین فمور و تیبیا است و فیبولا نقشی ندارد. در مفصل مچ پا، هر دو استخوان تیبیا و فیبولا در مفصل درگیرند؛ اما فیبولا در حد یک اتصال کوچک است پس نقش آنچنانی در تحمل وزن ندارد. همچنین تنه استخوان تیبیا در هر دو انتهای فوقانی و تحتانی توسعه می‌یابد تا از وزن بدن در مفصل زانو و مچ پا حمایت کند؛ در حالی که فیبولا در انتقال وزن بدن شرکت نمی‌کند.

۸- وتر عضلات فلکسور هالوسیس لانگوس و تیبیالیس خلفی به ترتیب در کدام طبقات کف پا قرار دارند؟ (پزشکی قطبی)

الف) ۲و۳ ب) ۳و۴

ج) ۲ و ۴ د) ۱ و ۳

پاسخ از بین عضلات عمقی کمپارتمنت خلفی ساق، تاندون عضلات فلکسور دیژیتوروم لانگوس و فلکسور هالوسیس لانگوس در لایه‌ی دوم کف پا و تاندون عضله‌ی تیبیالیس خلفی در لایه‌ی چهارم کف پا قرار دارد.

۹- حرکات Inversion و Eversion در کدام‌یک از مفاصل زیر انجام می‌گیرد؟ (پزشکی قطبی)

الف) Ankle ب) Subtalar

ج) Tarsometatarsal د) Ankle and subtalar

پاسخ عضلات pEroneus longus و pEroneus brevis که حرف دومشان E است باعث Eversion و عضلات tIbialis anterior و tIbialis posterior که حرف دومشان I است باعث Inversion پا می‌شوند. این حرکات در مفصل ساب‌تالار انجام می‌شود.

سؤال	۶	۷	۸	۹
پاسخ	ب	ج	ج	ب

پاسخ

۱۰- خط سولئال مربوط به کدام استخوان است؟ (پزشکی قطبی)

الف) هیپ
ب) فمور (ران)
ج) تیبیا
د) فیبولا

	انتهای فوقانی	تنه	انتهای تحتانی
تیبیا	*کندیل خارجی (مفصل با کندیل خارجی فمور و فیبولا) *کندیل داخلی (مفصل با کندیل داخلی فمور) *نواحی بین‌کندیلی قدامی و خلفی، بین آن‌ها: برجستگی بین‌کندیلی، شامل: تکمه‌های داخلی و خارجی (محل اتصال رباط‌های صلیبی) *برجستگی تیبیا (محل اتصال رباط پاتلار)	*درسطح خلفی تنه تیبیا، خط سولئال (محل اتصالِ عضله سولئوس)	*در سطح داخلی تیبیا، برآمدگی قوزک داخلی (مفصل با تالوس از مچ پا در سطح خارجی) *در سطح خارجی تیبیا، بریدگی فیبولار (مفصل با فیبولا)
فیبولا	*زائده استایلوئید *سطح مفصلی (مفصل با کندیل خارجی تیبیا)	-	*برآمدگی قوزک خارجی (مفصل با تالوس از مچ پا در سطح داخلی) *حفره مالئولار

با توجه به متن درسنامه و جدول بالا، خط سولئال مربوط به استخوان تیبیا است.

پاسخ

۱۱- عمل عضلات خلف ساق پا کدام است؟ (دندان‌پزشکی ری ۹۹- میان‌دوره‌ی کشوری)

الف) فلکسیون مچ پا
ب) اکستانسیون مچ پا
ج) چرخش پا به خارج
د) اکستانسیون انگشتان

کمپارتمنت خلفی ساق					
	عضله	مبدأ	عملکرد		عصب/شریان
لایه سطحی	گاستروکنمیوس	کوندیل داخلی و خارجی فمور	فلکسیون ساق	پلانتار فلکسیون پا	عصب تیبیال/ شریان تیبیال خلفی
	پلانتاریس	رباط مایل پوپلیتئال زانو			
	سولئوس	خط سولئال درخلف تیبیا، سطح خلفی سر فیبولا و قوس تاندونی بین محل اتصال تیبیا و فیبولا	-		
لایه عمقی	پوپلیتئوس	کوندیل خارجی فمور	ثبات مفصل زانو و بازکردن قفل زانو		
	فلکسور هالوسیس لانگوس	سطح خلفی فیبولا	فلکسیون شست		
	فلکسور دیژیتوروم لانگوس	سطح خلفی تیبیا	فلکسیون ۴ انگشت خارجی		
	تیبیالیس خلفی	تیبیا، فیبولا و غشاء بین‌استخوانی	پلانتار فلکسیون پا و Inversion پا		

باتوجه به متن درسنامه و جدول بالا، از بین گزینه‌ها فقط فلکسیون مچ پا جزء عملکردهای عضلات خلف ساق پا است.

سؤال	۱۰	۱۱		
پاسخ	ج	الف		

۱۲- در اختلال Drop foot صدمه کدام عصب وجود دارد؟ (پزشکی آبان ۱۴۰۰- میان‌دوره کشوری)

الف) تیبیال

ب) فمورال

ج) پرونئال مشترک

د) صافنوس

پاسخ

کمپارتمنت قدامی ساق			
عضله	مبدأ	عملکرد	عصب/شریان
تیبیالیس قدامی	سطح خارجی تیبیا	دورسی فلکشن پا و Inversion پا	عصب پرونئال عمقی / شریان تیبیال قدامی
اکستنسور هالوسیس لانگوس	استخوان فیبولا	دورسی فلکشن پا	
اکستنسور دیژیتروم لانگوس			
فیبولاریس ترتیوس			

مطابق متن درسنامه و نمودار بالا، عملکرد عضلات کمپارتمنت قدامی ساق، درسی فلکشن پا است. در صورت آسیب به عصب پرونئال مشترک چون عصب پرونئال عمقی از آن منشأ می‌گیرد، عصب‌دهی به کمپارتمنت قدامی هم مختل شده و افتادگی مچ پا (Drop foot) ایجاد می‌شود.

۱۳- در صورت ضایعه عصب پرونئال سطحی کدام حرکت زیر در پا انجام نمی‌شود؟ (پزشکی خرداد ۱۴۰۰ – میان‌دوره کشوری)

الف) Extension

ب) Flexion

ج) Eversion

د) Inversion

پاسخ

کمپارتمنت خارجی ساق			
عضله	مبدأ	عملکرد	عصب/شریان
فیبولاریس لانگوس	استخوان فیبولا	Eversion پا	عصب پرونئال سطحی / شریان پرونئال
فیبولاریس برویس			

با توجه به متن درسنامه و جدول بالا، عملکرد عضلات کمپارتمنت خارجی ساق، Eversion پا است. در صورت آسیب به عصب پرونئال سطحی، عصب‌دهی به عضلات کمپارتمنت خارجی ساق مختل شده و Eversion در پا انجام نمی‌شود.

۱۴- محل اتصال همه‌ی عضلات زیر استخوان تیبیا است، بجز: (پزشکی قطبی)

الف) Popliteus

ب) Plantaris

ج) Tibialis anterior

د) Tibialis Posterior

پاسخ با توجه به جدول سؤال ۱۱ و ۱۲، مبدأ عضلات تیبیالیس قدامی و خلفی بر روی استخوان تیبیا قرار دارد. انتهای عضله پوپلیتئوس هم به استخوان تیبیا متصل است؛ اما عضله پلانتاریس از رباط مایل پوپلیتئال مبدأ گرفته و به تاندون آشیل وصل می‌شود و اتصالی با استخوان تیبیا ندارد.

۱۵- تمام عناصر زیر از پشت قوزک داخلی می‌گذرند، بجز: (پزشکی قطبی)

الف) ورید صافنوس بزرگ

ب) عصب تیبیال

ج) تاندون فلکسور هالوسیس لانگوس

د) تاندون فلکسور دیژیتوروم لانگوس

پاسخ عناصر عبوری از پشت قوزک داخلی را با رمزِ Talented Doctors Are Never Hungry حفظ کن: (شکل ۴-۱۵)

Tibialis posterior، فلکسور Digitorum لانگوس، Artery (شریان تیبیال خلفی)، Nerve (عصب تیبیال)، فلکسور Hallucis لانگوس.

از بین گزینه‌ها فقط ورید صافنوس بزرگ از پشت قوزک داخلی پا عبور نمی‌کند.

سؤال	۱۲	۱۳	۱۴	۱۵
پاسخ	ج	ج	ب	الف

پاسخ با توجه به متن درسنامه و نمودار پایین، شکستگی گردن فیبولا باعث ناتوانی در انجام Dorsiflexion پا می‌شود.

شکستگی گردن فیبولا ← آسیب به عصب پرونئال مشترک ← آسیب به عصب پرونئال عمقی ← اختلال در عملکرد عضلات کمپارتمنت قدامی ساق ← ناتوانی در انجام Dorsiflexion پا

۱۶- ورزشکاری در اثر آسیب اندام تحتانی دچار شکستگی گردن استخوان fibula شده‌است، کدام یافته‌ی بالینی زیر در معاینه‌ی وی دیده می‌شود؟ (پزشکی قطبی)

1. محدودیت در خم کردن زانو
2. باقی‌ماندن پا در حالت Eversion
3. ناتوانی در انجام Plantarflexion پا
4. ناتوانی در انجام Dorsiflexion پا

نام مبحث	تعداد سؤالات در آزمون‌های دو سال اخیر	ملاحظات
استخوان‌ها و عضلات پا	۰	مهم

استخوان‌های پا

استخوان‌های مچ در اندام تحتانی تارسال نام دارند. استخوان کالکانئوس (بزرگ‌ترین استخوان مچ پا)، در جلو با استخوان کوبوئید مفصل می‌شود (اول هر دوتاشون ک هست). بر روی استخوان کالکانئوس، استخوان تالوس قرار دارد که در جلو با استخوان ناویکولار مفصل می‌شود. استخوان ناویکولار هم در جلو با استخوان‌های کونئیفورم یا میخی شکل مفصل می‌شود. تنها استخوانی که با تیبیا و فیبولا در مفصل مچ شرکت می‌کند، تالوس است.

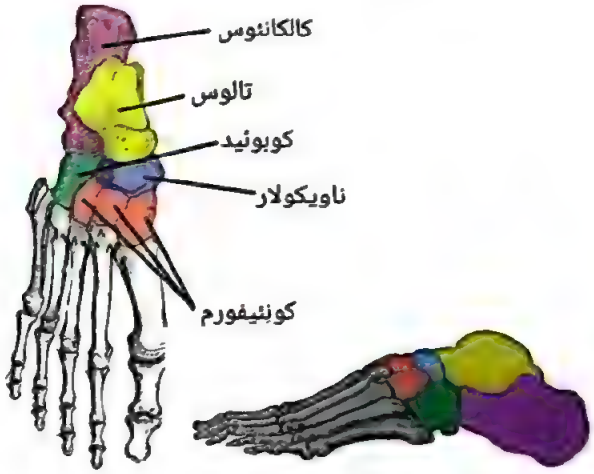

شکل ۴-۱۷. استخوان‌های تارسال

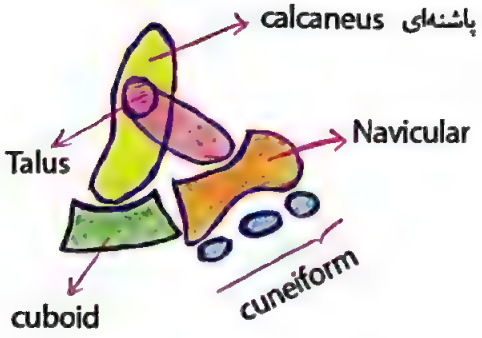

شکل ۴-۱۸. استخوان‌های مچ پا

عضلات سطح خلفی پا

دو عضله‌ی اکستنسور کوتاه انگشتان و اکستنسور کوتاه شست در سطح خلفی پا قرار گرفته‌اند. هر دو عضله از عصب فیبولار عمقی عصب می‌گیرند.

عضلات کف پا

عضلات کف پا از سطح به عمق در چهار طبقه قرار دارند. (این چهار طبقه رو مثل شماره تلفن ۳۵۳۷ حفظ کن.)

سؤال	۱۶			
پاسخ	د			

طبقه‌ی اول ۳ عضله: دو ابداکتور (دیجیتی‌مینیمی و هالوسیس) و یک فلکسور (دیجیتروم برویس). (شکل ۴-۱۹)

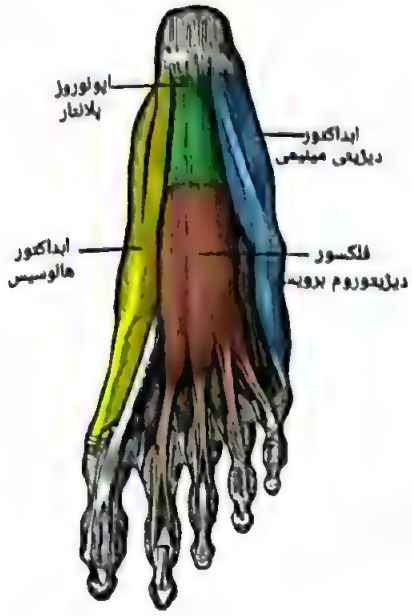

شکل ۴-۱۹. لایه اول عضلات کف پا

طبقه دوم ۵ عضله: ۴ عضله‌ی لومبریکال و یک عضله‌ی کوادراتوس پلانتار. (شکل ۴-۲۰)

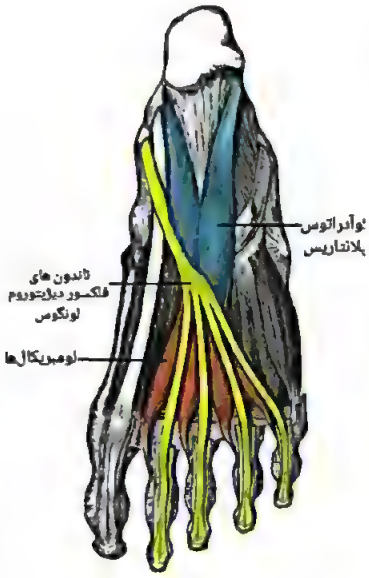

شکل ۴-۲۰. لایه دوم عضلات کف پا

طبقه‌ی سوم ۳ عضله: دو فلکسور (دیجیتی‌مینیمی برویس و هالوسیس برویس) و یک اداکتور (اداکتور شست). (شکل۴-۲۱)

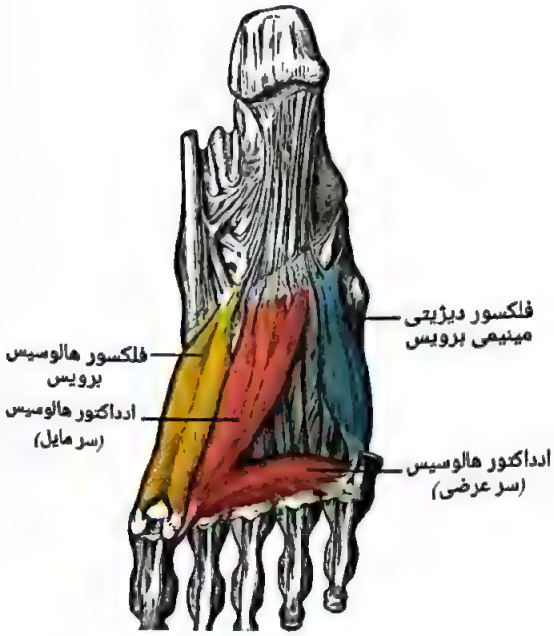

شکل ۴-۲۱. لایه سوم عضلات کف پا

طبقه‌ی چهارم ۷ عضله: سه بین‌استخوانی قدامی (پلانتار) و چهار بین‌استخوانی خلفی (دورسال).

تمام این عضلات توسط پلانتار خارجی عصب‌دهی می‌شوند؛ به‌جز: فلکسور هالوسیس برویس، فلکسور دیژیتوروم برویس، ابداکتور هالوسیس و اولین لومبریکال که از عصب پلانتار داخلی عصب می‌گیرند.

قوس‌های پا

قوس‌های طولی و عرضی پا، در جریان ایستادن و راه‌رفتن بر روی سطوح مختلف، نیروهای رو به پایین وارد آمده بر بدن را جذب و توزیع می‌کنند.

قوس طولی

قوس طولی پا، بین انتهای خلفی کالکانئوس و سر متاتارسال‌ها تشکیل می‌شود. در سمت داخلی خود، بیش‌ترین ارتفاع و در سمت خارجی، کمترین ارتفاع را دارد.

قوس عرضی

بیش‌ترین ارتفاع را در صفحه کورونالی دارد که از سر تالوس عبور می‌کند.

۱- برجستگی ناویکولار (Navicular tuberosity) محل اتصال تاندون کدامیک از عضلات زیر است؟ (پزشکی ریفرم و کلاسیک آزر ۹۸- میان‌دوره‌ی کشوری)

الف) Peroneus Longus

ب) Peroneus Tertious

ج) Tibialis Posterior

د) Tibialis Anterior

پاسخ: استخوانی‌شدن استخوان‌های تارسال برخلاف استخوان‌های مچ دست، قبل از تولد آغاز می‌شود و استخوان‌های کالکانئوس و تالوس و در اغلب اوقات کوبوئید، در بدو تولد دارای مراکز استخوان‌سازی هستند. تمام استخوان‌های مچ تا ۵ سالگی استخوانی می‌شوند.

در سطح خارجی کالکانئوس تکمه‌ی فیبولار و در سطح داخلی آن سوستنتاکولوم تالی وجود دارد. از ناودان زیر سوستنتاکولوم تالی، تاندون عضله‌ی فلکسور هالوسیس لانگوس و از پائین تکمه‌ی فیبولار و همینطور ناودان سطح تحتانی کوبوئید، تاندون عضله‌ی پرونئوس لانگوس (فیبولاریس لانگوس) عبور می‌کند. به قاعده‌ی متاتارس پنجم هم تاندون پرونئوس برویس متصل می‌شود. در قسمت قدامی سطح خارجی کالکانئوس، تکمه‌ی پرونئال (فیبولار) وجود دارد که تاندون‌های فیبولاریس لانگوس و برویس را از هم جدا می‌کند.

در گردن تالوس، سولکوس تالی و سولکوس کالکانئی (مربوط به کالکانئوس)، سینوس تارسی را می‌سازند که این سینوس با رباط قوی بین‌استخوانی تالوکالکانئال پر می‌شود.

توبریزیتی ناویکولار که یک اینچ جلو و پائین قوزک داخلی پا لمس می‌شود، محل اتصال تاندون عضله‌ی تیبیالیس خلفی است.

سؤال	۱			
پاسخ	ج			

۲- کلاب فوت (club foot) در چه حالتی به وجود می‌آید؟ (پزشکی قطبی)

الف) افزایش زاویه‌ی گردن تالوس تا ۵۰ درجه

ب) کاهش زاویه‌ی گردن تالوس به صفر درجه

ج) افزایش قوس در تنه‌ی کالکانئوس

د) فقدان استخوان ناویکولار

پاسخ Club foot به حالتی گفته می‌شود که به صورت مادرزادی پا از ناحیه‌ی مچ به سمت داخل و پایین چرخیده باشد. از طرفی گردن تالوس دارای یک شیار عمیق به نام شیار تالی (Sulcus tali) است که به صورت مایل در سطح تحتانی از داخل به خارج به سمت جلو قرار گرفته است. اگر زاویه‌ی گردن تالوس زیاد شود، کلاب فوت خواهیم داشت.

۳- کف پا در وضعیت آناتومی چه نامیده می‌شود؟ (دندان‌پزشکی آذر ۹۸- میان‌دوره‌ی کشوری)

الف) Palmar ب) Plantar

ج) Ventral د) Dorsal

پاسخ سطحی از پا که در وضعیت آناتومیک مشخص است، پشت پا یا dorsum پا نام دارد. به سطحی از پا که در وضعیت آناتومیکی دیده نمی‌شود، سطح پلانتار یا کف پا می‌گوییم.

بنابراین کف پا در وضعیت آناتومی، سطح Plantar نامیده می‌شود.

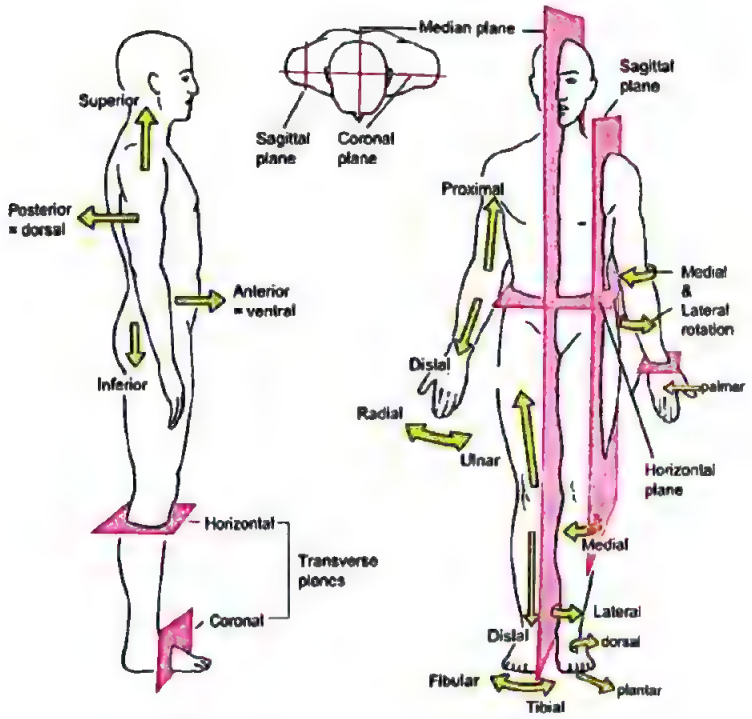

شکل ۴-۲۲

۴- تمامی عوامل زیر در حمایت از قوس‌های کف پا دخالت دارند، بجز: (پزشکی قطبی)

الف) شکل قرارگیری استخوان‌های پا

ب) آپونوروز کف پا

ج) عملکرد عضله‌ی پرونئوس لانگوس

د) عملکرد عضله‌ی سولئوس

پاسخ عضلات تیبیالیس قدامی و خلفی و فیبولاریس دراز و تعدادی رباط، حمایت از قوس‌های پا را برعهده دارند.

عملکرد عضله سولئوس در حمایت از قوس‌های پا نقشی ندارد اما شکل قرارگیری استخوان‌های پا ،آپونوروز کف پا و عملکرد عضله‌ی پرونئوس لانگوس باعث حمایت از قوس‌های پا می‌شوند.

سؤال	۲	۳	۴	
پاسخ	الف	ب	د	

پاسخ با توجه به متن درسنامه و نمودار پایین عضله فلکسور هالوسیس برویس در لایه سوم کف پا قرار دارد.

۵- کدامیک از عضلات زیر جزء لایه‌ی سوم کف پا است؟ (پزشکی قطبی)

الف) Flexor Hallucis Bervis

ب) Flexor Digitorum Bervis

ج) Lumbricals

د) Abductor hallucis

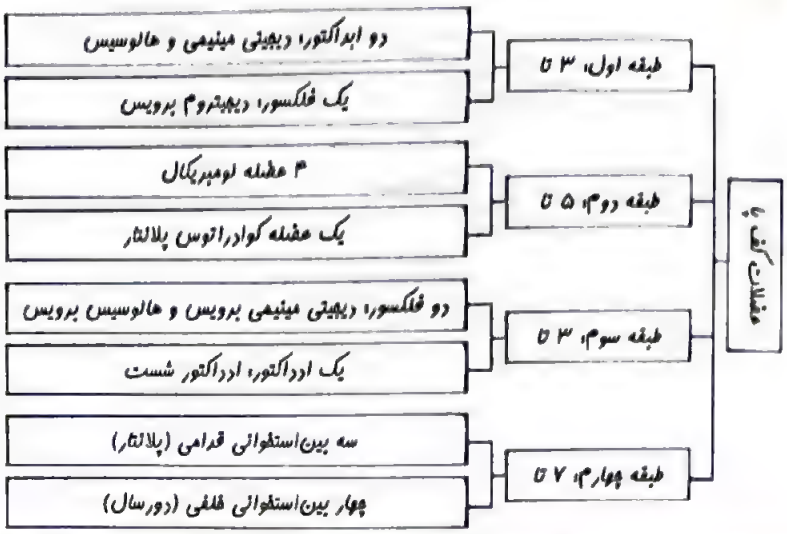

نام مبحث	تعداد سؤالات در آزمون‌های دو سال اخیر	ملاحظات
مفاصل اندام تحتانی	۰	مهم

مفصل هیپ

مفصل هیپ، یک مفصل گوی و کاسه‌ای سینوویال، بین سر فمور و استابولوم استخوان لگن است.

در مفصل هیپ سه رباط مهم وجود دارد. در نمای قدامی رباط‌های ایلیوفمورال و پوبوفمورال و در نمای خلفی رباط ایسکیوفمورال مشاهده می‌شوند.

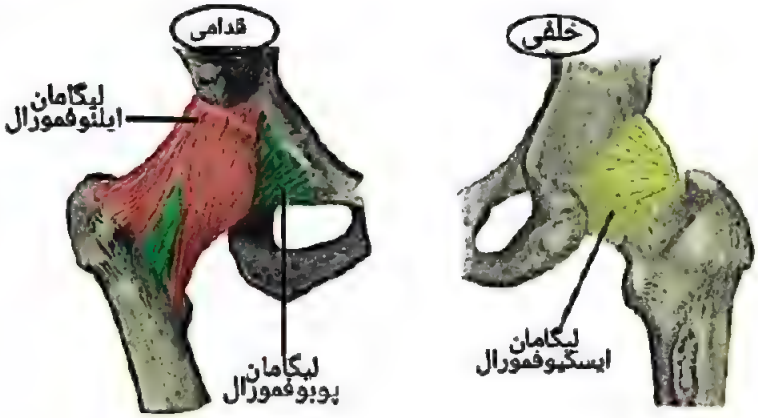

شکل ۴-۲۳. رباط‌های مفصل هیپ

مفصل زانو

مفصل زانو بزرگ‌ترین و پیچیده‌ترین مفصل بدن است. این مفصل، بین استخوان فمور در بالا و استخوان‌های تیبیا و پاتلا در پائین برقرار بوده و یک مفصل لولایی است و مشخصه‌ی ویژه‌اش هم منیسک‌ها و رباط‌های متقاطعش است.

لیگامان‌های اصلی این مفصل شامل لیگامان پاتلار، لیگامان‌های کولترال فیبولار و تیبیال، لیگامان صلیبی قدامی (ACL) و خلفی (PCL) است. لیگامان‌های کولترال باعث تثبیت حرکت لولایی مفصل زانو در هر طرف می‌شوند.

مفصل مچ پا

مفصل مچ پا از نوع سینوویال و شامل تالوس پا و تیبیا و فیبولای ساق است. این مفصل توسط رباط‌های داخلی (دلتوئید) و خارجی تثبیت می‌شود.

سؤال	۵			
پاسخ	الف			

لیگامان داخلی

یک سر لیگامان داخلی (دلتوئید) به استخوان تیبیا (قوزک داخلی) متصل است و بر اساس اتصالات تحتانی‌اش به ۴ قسمت تقسیم می‌شود:

۱- تیبیوناویکولار (متصل به برجستگی ناویکولار و رباط پلانتار کالکانئوناویکولار)

۲- تیبیوکالکانئال (متصل به سوستنتاکولوم تالی)

۳- تیبیوتالار خلفی (متصل به قسمت داخلی و تکمه داخلی تالوس)

۴- تیبیوتالار قدامی (متصل به سطح داخلی تالوس)

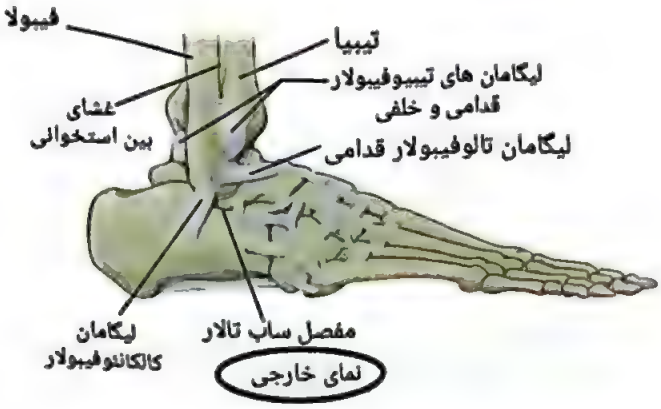

شکل ۴-۲۴. رباط‌های مچ پا

لیگامان خارجی:

رباط خارجی از سه رباط مجزا تشکیل شده که عبارتند از: رباط تالوفیبولار قدامی، تالوفیبولار خلفی، کالکانئوفیبولار.

۱- کدامیک از گزینه‌های زیر محل چسبیدن لیگامنت کروشیت قدامی است؟ *(پزشکی قطبی)*

الف) سطح اینتر کوندیلار کوندیل خارجی فمور

ب) سطح اینتر کوندیلار کوندیل داخلی فمور

ج) خلف طبق تیبیا

د) قدام طبق تیبیا

سؤال	۱			
پاسخ	الف			

باسم رباط‌ها در مفصل زانو به دو دسته تقسیم می‌شوند:

۱. خارج کپسولی: لیگامان پاتلار، لیگامان‌های کولترال فیبولار و تیبیال

۲. داخل کپسولی: لیگامان صلیبی قدامی (ACL) و خلفی (PCL)

لیگامان پاتلار ادامه تاندون چهار سر ران در زیر پاتلا است که در بالا به لبه تحتانی پاتلا و در پائین به برجستگی تیبیا متصل می‌شود. رباط کولترال فیبولار در بالا به کوندیل خارجی فمور و در پائین به سر فیبولا وصل است. رباط کولترال تیبیال در بالا به کوندیل داخلی فمور و در پائین به سطح داخلی تنه تیبیا متصل می‌شود.

محل اتصال لیگامان‌های صلیبی: (خیلی مهم!)

لیگامان صلیبی قدامی ☜ (با رمزِ APEX حفظش کن.): لیگامان صلیبی Anterior به سمت Posterior رفته و به کوندیل External (لبه‌ی داخلی کوندیل خارجی فمور) متصل می‌شود.

لیگامان صلیبی خلفی ☜ (با رمزِ PAIN حفظش کن.): لیگامان صلیبی Posterior به سمت Anterior رفته و به کوندیل Internal (لبه‌ی خارجی کوندیل داخلی فمور) متصل می‌شود.

بنابراین محل چسبیدن لیگامنت کروشیت قدامی به سطح اینترکوندیلار (لبه داخلی) کوندیل خارجی فمور هست.

شکل ۴-۲۵. رباط‌های مفصل زانو

پاسخ بورس‌های متعددی در ارتباط با مفصل زانو هستند. این بورس‌ها هر جایی که پوست، عضله یا تاندون روی استخوان کشیده شده و اصطکاک ایجاد می‌کنند، یافت می‌شود. چهار بورس در جلو و شش بورس در عقب یافت می‌شوند.

بورس‌های قدامی: بورس سوپراپاتلار زیر عضله چهار سر رانی، بورس پره‌پاتلار در بافت زیرجلدی بین پوست و جلوی نیمه تحتانی کشکک و بخش فوقانی رباط پاتلار، بورس اینفراپاتلار سطحی در بافت زیرجلدی بین پوست و جلوی بخش تحتانی رباط پاتلار و بورس اینفراپاتلار عمقی بین رباط پاتلار و استخوان تیبیا قرار دارند.

پاسخ بین سطوح مفصلی فمور و تیبیا منیسک‌هایی قرار دارد که توسط رباط‌های کرونری یا منیسکوتیبیال به لبه‌ی پلاتوی تیبیا متصل می‌شوند. منیسک خارجی O شکل و منیسک داخلی C شکل است. (شکل ۴-۲۶) (رمزش میشه: L.OLOL اول کلمه Lateral و O یعنی به شکل O.)

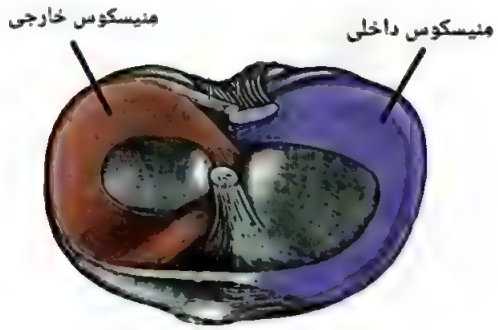

شکل ۴-۲۶. منیسک‌های مفصل زانو

۲- بورس سروزی که بین رباط پاتلار و تیبیا قرار دارد، چه نامیده می‌شود؟ *(پزشکی اسفند ۹۷- مشترک کشوری)*

الف) اینفراپاتلار عمقی

ب) اینفراپاتلار سطحی

ج) پره‌پاتلار

د) سوپراپاتلار

۳- منیسک‌ها توسط کدام عنصر تشریحی به تیبیا چسبیده‌اند؟ *(پزشکی اردیبهشت ۹۷- میان‌دوره‌ی کشوری)*

الف) رباط‌های صلیبی

ب) رباط مایل پوپلیته

ج) رباط کرونری

د) رباط قوسی پوپلیته

سؤال	۲	۳		
پاسخ	الف	ج		

۴- کدام‌یک از مفاصل زیر به‌طور معمول از نوع لیفی است؟ (پزشکی قطبی)

الف) کالکانئوکوبوئید

ب) مفصل بین استخوان کوبوئید و ناویکولار

ج) مفاصل بین استخوان‌های کونئیفورم

د) قسمتی از مفصل تالوکالکانئوناویکولار

پاسخ مفصل ساب‌تالار، مفصل خلفی بین تالوس و کالکانئوم و از نوع سینوویال است. حرکات اورژن و اینورژن مربوط به مفاصل ساب‌تالار هستند. مفصل بین کوبوئید و ناویکولار از نوع لیفی است. بقیه گزینه‌ها مفاصل سینوویال هستند. این نکته رو هم بدون که: تونل تارسال در سمت داخل مچ پا قرار گرفته است.

۵- کدام رباط موجب محدودیت ابداکسیون مفصل هیپ می‌گردد؟ (پزشکی قطبی)

الف) ایسکیوفمورال ب) ایلیوفمورال

ج) استابولار عرضی د) پوبوفمورال

پاسخ رباط‌های ایلیوفمورال و ایسکیوفمورال از اکستنشن بیش از حد مفصل هیپ جلوگیری می‌کنند و رباط پوبوفمورال به طور عمده در حرکت دورشدن (ابداکشن) کشیده می‌شود و از ابداکشن بیش از حد مفصل هیپ جلوگیری می‌کند.

۶- کدام‌یک از حرکات استخوان تیبیا (Tibia) در مفصل زانو توسط رباط صلیبی قدامی محدود می‌شود؟ (پزشکی قطبی)

الف) رو به عقب ب) به سمت داخل

ج) به سمت خارج د) رو به جلو

پاسخ رباط‌های صلیبی (cruciate) قدامی و خلفی به ترتیب از دررفتگی تیبیا به سمت جلو و عقب جلوگیری می‌کنند و با تست‌های کشویی قدامی (anterior drawer test) و خلفی بررسی می‌شوند.

نام مبحث	تعداد سؤالات در آزمون‌های دو سال اخیر	ملاحظات
نواحی اندام تحتانی	۵	خیلی مهم

مثلث فمورال

اضلاع مثلث فمورال:

قاعده ← رباط اینگوینال

ضلع داخلی ← لبه‌ی داخلی ادداکتور لانگوس

ضلع خارجی ← لبه‌ی داخلی سارتوریوس

کف ← در طرف داخل: پکتینئوس و ادداکتور لانگوس، در طرف خارج: ایلیوسواس

محتویات از خارج به داخل: عصب فمورال - شریان فمورال - ورید فمورال - کانال فمورال که حاوی عروق لنفاوی است. شریان و ورید فمورال و عروق لنفاوی همراه، داخل غلافی به اسم غلاف فمورال هستند. عصب فمورال در خارج از غلاف فمورال قرار دارد، نه در داخل آن.

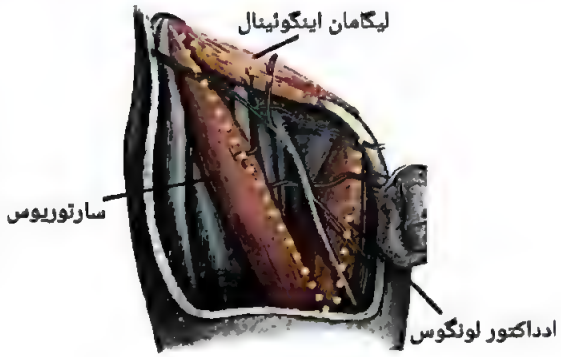

شکل ۴-۲۷. اضلاع مثلث فمورال

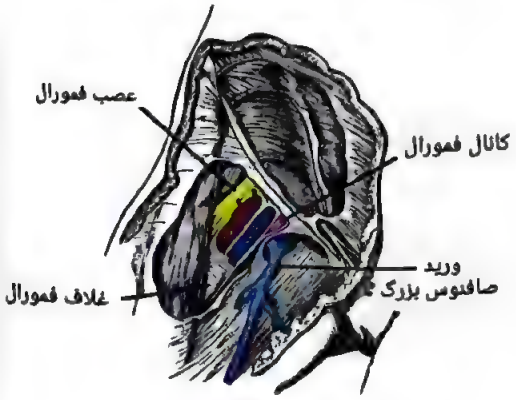

شکل ۴-۲۸. محتویات مثلث فمورال

سؤال	۴	۵	۶	
پاسخ	ب	د	د	

کانال ادداکتور

کانال ادداکتور یا ساب‌سارتوریال یک کانال فاسیایی است که از رأس مثلث فمورال شروع می‌شود و توسط عضلاتی احاطه می‌شود که اضلاعی برای آن تشکیل می‌دهند. اضلاع کانال ادداکتور:

جدار خارجی ☜ عضله‌ی واستوس مدیالیس

جدار خلفی ☜ عضلات ادداکتور لانگوس و ادداکتور مگنوس

جدار قدامی ☜ فاسیا و روی آن عضله‌ی سارتوریوس

محتویات کانال ادداکتور از سطح به عمق عبارتند از: عصب صافنوس و عصب برای عضله‌ی واستوس مدیالیس، شریان فمورال و ورید فمورال.

حفره پوپلیتئال

حفره‌ی پوپلیتئال در خلف مفصل زانو قرار گرفته است. اضلاع حفره پوپلیتئال عبارتند از:

ضلع داخلی فوقانی ☜ تاندون سمی‌ممبرانوس و سمی‌تندینوسوس

ضلع خارجی فوقانی ☜ تاندون بای‌سپس فموریس

ضلع داخلی تحتانی ☜ سر داخلی گاستروکنمیوس و پلانتاریس

ضلع خارجی تحتانی ☜ سر خارجی گاستروکنمیوس

سقف ☜ فاسیای عمقی ساق + عصب سورال + ورید صافن کوچک

کف ☜ مفصل زانو و کپسول خلفی آن + پوپلیتئوس

محتویات: شریان و ورید پوپلیتئال به همراه اعصاب تیبیال و فیبولار مشترک.

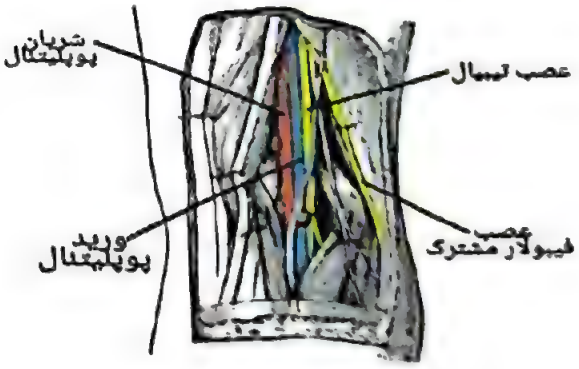

شکل ۴-۲۹. محتویات حفره پوپلیتئال

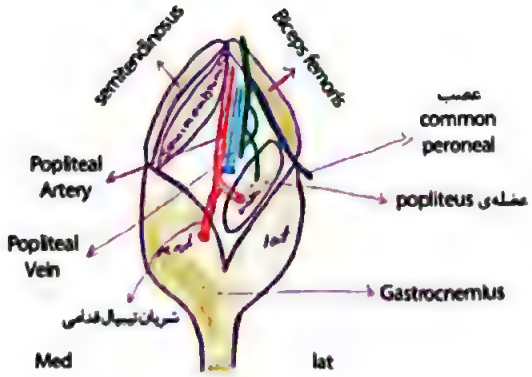

شکل ۴-۳۰. حفره پوپلیتئال

۱- کدامیک از فتق‌های زیر پشت حلقه‌ی صافن اتفاق می‌افتد؟ (پزشکی اردیبهشت ۹۷- میان‌دوره‌ی کشوری)

الف) فتق اینگوئینال

ب) فتق اینسیزنال (برشی)

ج) فتق بوک دالک

د) فتق فمورال

پاسخ به دهانه بالایی کانال فمورال، حلقه‌ی فمورال یا حلقه‌ی صافن می‌گویند. تیغه‌ی فمورال، بافتی است که دهانه‌ی کانال فمورال را مسدود می‌کند. در فتق فمورال، کیسه‌ی فتق، تیغه‌ی فمورال را به جلو می‌زند و از طریق کانال فمورال، در غلاف فمورال نزول می‌کند. این فتق در زنان شایع‌تر است. گردن کیسه‌ی فتق همواره در پائین و خارج تکمه‌ی پوبیس قرار دارد که وجه افتراق فتق فمورال با فتق اینگوینال است. گردن کیسه‌ی فتق در حلقه‌ی فمورال قرار داشته که در جلو با رباط اینگوینال، در عقب با رباط پکتینئال و پوبیس، در خارج با ورید فمورال و در داخل با لبه آزاد و تیز رباط لاکونار مجاورت دارد و به دلیل مجاورت با این ساختارهاست که گردن فتق نمی‌تواند زیاد گسترش یابد.

با توجه به این توضیحات، فتق فمورال در پشت حلقه‌ی صافن (حلقه‌ی فمورال) اتفاق می‌افتد.

۲- عمقی‌ترین ساختمان در حفره‌ی پوپلیتئال کدام مورد زیر است؟ (پزشکی قطبی)

الف) ورید پوپلیتئال

ب) شریان پوپلیتئال

ج) عصب تیبیال

د) ورید صافنوس کوچک

پاسخ حفره‌ی پوپلیتئال از نظر نحوه‌ی قرارگیری محتویات سه قسمت دارد:

فوقانی ← از سمت داخل به خارج: AVN یعنی شریان، ورید، عصب

وسط ← از قدام به خلف: AVN یعنی شریان قدامی‌ترین یا عمقی‌ترین عضو در حفره‌ی پوپلیته است و عصب تیبیال سطحی‌ترین یا خلفی‌ترین.

تحتانی ← از سمت خارج به داخل: AVN یعنی شریان، ورید، عصب

در حفره‌ی پوپلیتئال عصب سیاتیک به دو شاخه‌ی انتهایی تیبیال و پرونئال مشترک تقسیم می‌شود.

۳- کدام ساختار زیر Femoral ring را از داخل محدود می‌کند؟ (پزشکی آذر ۹۷- میان‌دوره‌ی کشوری)

الف) Femoral Vein

ب) Inguinal Ligament

ج) Pectineal Ligament

د) Lacunar Ligament

پاسخ در سمت داخل ورید فمورال کانال فمورال یا حلقه‌ی فمورال وجود دارد. این حلقه در داخل به رباط لاکونار، در خارج به ورید فمورال و در جلو به رباط اینگوینال محدود است. عضله‌ی ایلیوپسواس در قسمت خارجی مثلث فمورال است؛ در حالی که کانال فمورال در سمت داخل مثلث فمورال قرار دارد، به همین دلیل عضله ایلیوپسواس جزء محدوده کانال فمورال نیست.

همانطور که گفته شد، حلقه فمورال در داخل توسط رباط لاکونار محدود می‌شود.

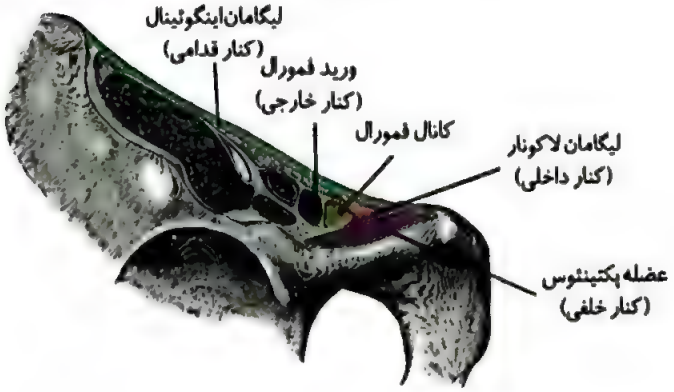

شکل ۴-۳۱. مجاورات کانال فمورال

سؤال	۱	۲	۳	
پاسخ	د	ب	د	

پاسخ محتویات کانال ادداکتور مثل مثلث فمورال است؛ ولی به جای عصب فمورال یک شاخه از آن یعنی عصب صافنوس وجود دارد. علاوه بر این، عصب برای عضله‌ی واستوس مدیالیس هم در کانال ادداکتور قرار دارد. بنابراین محتویات کانال ادداکتور از سطح به عمق عبارتند از: عصب صافنوس و عصب برای عضله‌ی واستوس مدیالیس، شریان فمورال و ورید فمورال.

در کانال ادداکتور، عصب صافنوس، سطحی‌تر از شریان فمورال است یعنی عصب صافنوس در جلوی شریان فمورال قرار دارد.

پاسخ با توجه به پاسخ سؤال ۲، عصب خارجی‌ترین عنصر در قسمت فوقانی حفره پوپلیتئال است. تاندون عضله بای‌سپس فموریس هم در ضلع خارجی فوقانی حفره پوپلیتئال قرار گرفته؛ بنابراین عصب Common peroneal با تاندون عضله بای‌سپس فموریس مجاورت دارد. (به شکل ۴-۲۹ و ۴-۳۰ دقت کن).

پاسخ با توجه به متن درسنامه و نمودار پایین، از بین گزینه‌ها فقط عضله سارتوریوس در تشکیل کف مثلث فمورال نقش ندارد.

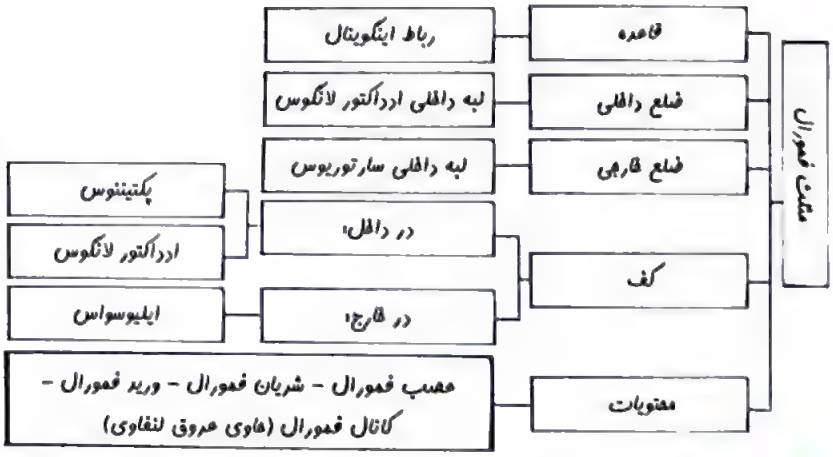

پاسخ با توجه به متن درسنامه و نمودار پایین، عضله سارتوریوس در تشکیل جدار قدامی کانال ادداکتور شرکت می‌کند.

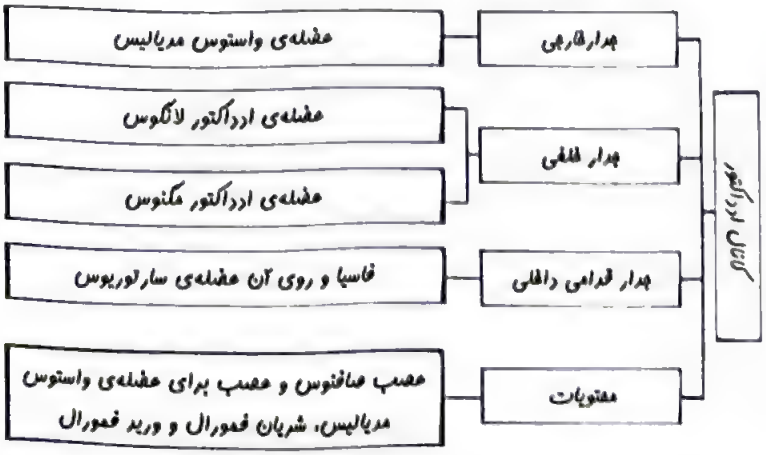

۴- در کانال ادداکتور، موقعیت کدام ساختار زیر در جلوی شریان فمورال است؟ (پزشکی قطبی)

الف) عصب صافنوس
ب) ورید فمورال
ج) عصب سورال
د) ورید صافن بزرگ

۵- عصب Common peroneal با تاندون کدام عضله مجاورت دارد؟ (پزشکی اسفند ۱۴۰۰)

الف) Biceps femoris
ب) Gracilis
ج) Semi tendinosus
د) Semi membranosus

۶- کدام‌یک از عضلات زیر در تشکیل کف مثلث فمورال شرکت ندارد؟ (پزشکی آبان ۱۴۰۰-میان‌دوره کشوری)

الف) ادداکتور لانگوس
ب) پکتینئوس
ج) ایلیوپسواس
د) سارتوریوس

۷- کدام عضله در تشکیل جدار قدامی کانال ادداکتور شرکت می‌کند؟ (پزشکی قطبی)

الف) سارتوریوس
ب) ادداکتور لانگوس
ج) ادداکتور مگنوس
د) وستوس مدیالیس

سؤال	۴	۵	۶	۷
پاسخ	الف	الف	د	الف

۸- در مورد حفره‌ی پوپلیته تمام موارد زیر درست است، بجز: (پزشکی قطبی)

الف) عضله‌ی پوپلیتئوس در کف آن قرار دارد.

ب) شریان پوپلیته عمق‌ترین عنصر تشریحی آن است.

ج) ضلع فوقانی خارجی آن را تاندون عضله دو سر ران تشکیل می‌دهد.

د) عصب پرونئال مشترک در وسط آن دو شاخه می‌شود.

پاسخ عصب سیاتیک در حفره پوپلیتئال به دو شاخه‌ی تیبیال و پرونئال مشترک تقسیم می‌شود. عصب پرونئال مشترک به دور گردن فیبولا می‌چرخد و در سطح قدامی به دو شاخه‌ی پرونئال سطحی و عمقی تقسیم می‌شود؛ بنابراین عصب پرونئال مشترک در وسط حفره پوپلیتئال دو شاخه نمی‌شود.

حفره پوپلیتئال	
ضلع داخلی فوقانی	تاندون سمی‌معبرانوس و سمی‌تندینوسوس
ضلع خارجی فوقانی	تاندون بای‌سپس فموریس
ضلع داخلی تحتانی	سر داخلی گاستروکنمیوس و پلانتاریس
ضلع خارجی تحتانی	سر خارجی گاستروکنمیوس
سقف	فاسیای عمقی ساق + عصب سورال + ورید صافن کوچک
کف	مفصل زانو و کپسول خلفی آن + پوپلیتئوس
محتویات	شریان و ورید پوپلیتئال به همراه اعصاب تیبیال و فیبولار مشترک

۹- در مورد Femoral canal کدام عبارت درست است؟ (پزشکی قطبی)

الف) دهانه‌ی فوقانی آن در زن گشادتر است.

ب) در بالا توسط غلاف رانی پوشیده شده‌است.

ج) مجاری لنفاوی سطحی و عمقی از طریق آن با هم در ارتباطند.

د) دهانه‌ی تحتانی آن تا Adductor canal ادامه دارد.

پاسخ با توجه به پاسخ سوال ۱، کانال فمورال از محتویات مثلث فمورال و حاوی عروق لنفاوی است. دهانه‌ی فوقانی کانال فمورال در زنان گشادتر است؛ به همین دلیل فتق‌های فمورال هم در زنان شایع‌ترند.

۱۰- کدام‌یک از تاندون‌های عضلات زیر از طریق حفره پوپلیتئال قابل لمس نیست؟ (پزشکی آبان ۱۴۰۰-میان‌دوره کشوری)

الف) گراسیلیس

ب) ادداکتور مگنوس

ج) بای‌سپس فموریس

د) سمی-تندینوسوس

پاسخ عضله ادداکتور مگنوس در محدوده حفره پوپلیتئال قرار ندارد. این عضله از استخوان هیپ به استخوان فمور ختم می‌شود و تا استخوان تیبیا و محدوده پوپلیتئال نمی‌رسد. (شکل ۴-۳۰)

۱۱- کدام‌یک از عضلات زیر در تشکیل کف مثلث فمورال دخالت ندارد؟ (پزشکی شهریور ۱۴۰۰)

الف) Gracilis

ب) Adductor longus

ج) Pectineus

د) Iliopsoas

پاسخ با توجه به متن درسنامه و نمودار سؤال ۶ از بین گزینه‌ها فقط عضله گراسیلیس در تشکیل کف مثلث فمورال نقش ندارد.

۱۲- کدام عضله کناره‌ی داخلی مثلث رانی (Femoral Triangle) را تشکیل می‌دهد؟ (پزشکی قطبی)

الف) Sartorius ب) Pectineus

ج) Gracilis د) Adductor Longus

پاسخ با توجه به متن درسنامه و نمودار سؤال ۶ کنار داخلی مثلث رانی (فمورال) توسط عضله ادداکتور لانگوس تشکیل می‌شود. (شکل ۴-۳۲)

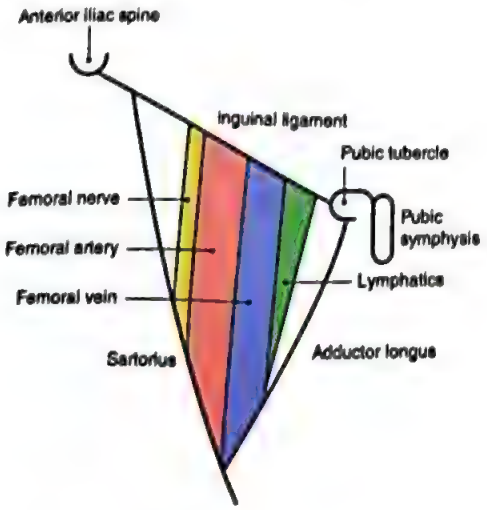

شکل ۴-۳۲. مثلث فمورال

سؤال	۸	۹	۱۰	۱۱	۱۲
پاسخ	د	الف	ب	الف	د

پاسخ با توجه به متن درسنامه و نمودار سؤال ۷، عضله سارتوریوس دیواره قدامی داخلی کانال ادداکتور را تشکیل می‌دهد اما ضلع قدامی خارجی مجرای ادداکتور، هر چند که در رفرنس دیواره‌ای به این اسم معرفی نشده، اما به نظر می‌یاد منظور طراح همون دیواره Lateral بوده، توسط عضله واستوس مدیالیس ساخته می‌شود.

۱۳- کدام عضله، ضلع قدامی خارجی مجرای Adductor را می‌سازد؟ (پزشکی اسفند ۱۴۰۰)

الف) Adductor magnus

ب) Vastus medialis

ج) Sartorius

د) Adductor longus

نام مبحث	تعداد سؤالات در آزمون‌های دو سال اخیر	ملاحظات
عروق اندام تحتانی	۴	مهم

شریان فمورال

شریان ایلیاک خارجی پس از عبور از زیر رباط اینگوینال شریان فمورال نام دارد.

در همان ابتدای مسیر در مثلث فمورال چهار شاخه‌ی کوچک از آن جدا می‌شوند که به جداره‌ی شکم و اندام تناسلی خون‌رسانی می‌کنند: ۱. اپی‌گاستریک سطحی و ۲. سیرکمفلکس ایلیاک سطحی و ۳. اکسترنال پودندال سطحی و ۴. اکسترنال پودندال عمقی.

مهم‌ترین و بزرگ‌ترین شاخه‌ی شریان فمورال که در مثلث فمورال از آن جدا می‌شود، شریان پروفوندا فموریس است. شاخه‌های شریان پروفوندا فموریس شامل سیرکمفلکس فمورال داخلی و خارجی و سه شریان سوراخ‌کننده است. شریان پروفوندا فموریس در نهایت از طریق چهارمین سوراخ روی عضله‌ی ادداکتور مگنوس به کمپارتمنت خلفی رفته و آن‌جا را خون‌رسانی می‌کند.

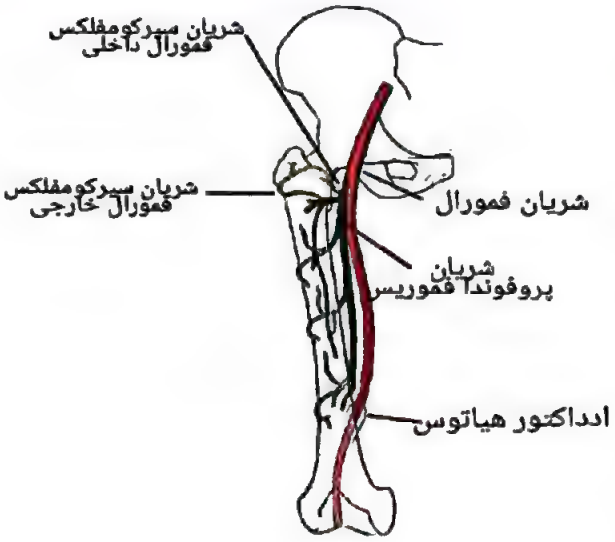

شکل ۴-۳۳. شریان فمورال و شاخه‌هایش

از شریان فمورال یک شاخه به نام زانویی نزولی (Descending genicular) هم در کانال ادداکتور جدا می‌شود.

شریان فمورال از طریق آخرین سوراخ روی ادداکتور مگنوس (ادداکتور هیاتوس) وارد کمپارتمنت خلفی شده و در این‌جا شریان پوپلیتئال نام دارد.

شریان پوپلیتئال

در ابتدا از شریان پوپلیتئال شاخه‌های زانویی داخلی فوقانی، زانویی خارجی فوقانی، زانویی داخلی تحتانی و زانویی خارجی تحتانی جدا می‌شوند که خون‌رسانی مفصل زانو (رباط‌های صلیبی) را انجام می‌دهند. پس از عبور شریان پوپلیتئال از قوس تاندونی عضله‌ی سولئوس به دو شاخه‌ی تیبیال قدامی و تیبیال خلفی تقسیم می‌شود. از شریان تیبیال خلفی شاخه‌ی پرونئال (فیبولار) هم جدا می‌شود. شریان تیبیال قدامی از سوراخ بخش فوقانی غشای بین‌استخوانی گذشته و وارد کمپارتمنت قدامی می‌شود. شریان تیبیال قدامی

سؤال	۱۳			
پاسخ	ب			

مربوط به کمپارتمنت قدامی، شریان تیبیال خلفی مربوط به کمپارتمنت خلفی و شریان پرونئال مربوط به کمپارتمنت خارجی ساق هستند. شاخه‌های مالئولار هم از تیبیال قدامی و هم از تیبیال خلفی جدا می‌شوند.

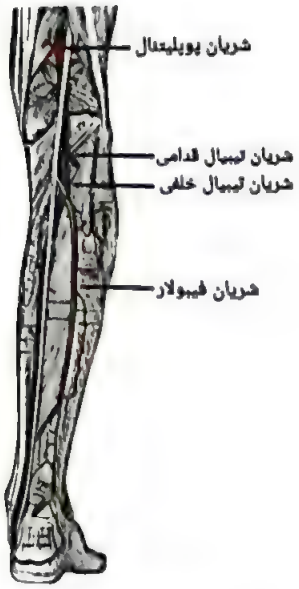

شکل ۴-۳۴ شریان پوپلیتئال و شاخه‌هایش

شریان تیبیال خلفی

شریان تیبیال خلفی از طریق تونل تارسال در پشت قوزک داخلی پا وارد کف پا می‌شود و بلافاصله به دو شاخه تقسیم می‌شود: پلانتار داخلی و پلانتار خارجی.

شریان تیبیال قدامی

شریان تیبیال قدامی پس از عبور از مفصل مچ، شریان دورسالیس پدیس نام می‌گیرد. از این شریان دو شاخه‌ی مهم جدا می‌شود: ۱. شریان قوسی یا arcuate و ۲. شریان اولین متاتارس پشتی

تخلیه وریدی

وریدهای اندام تحتانی به دو دسته‌ی عمقی و سطحی تقسیم می‌شوند. وریدهای عمقی به ورید فمورال می‌ریزند که در نهایت به ورید ایلیاک خارجی تبدیل می‌شود. وریدهای سطحی به هم وصل شده و نهایتاً به وریدهای عمقی می‌ریزند. دو ورید سطحی اصلی، وریدهای صافنوس بزرگ و کوچک هستند. صافنوس کوچک در نهایت به ورید پوپلیتئال و صافنوس بزرگ به ورید فمورال می‌ریزد.

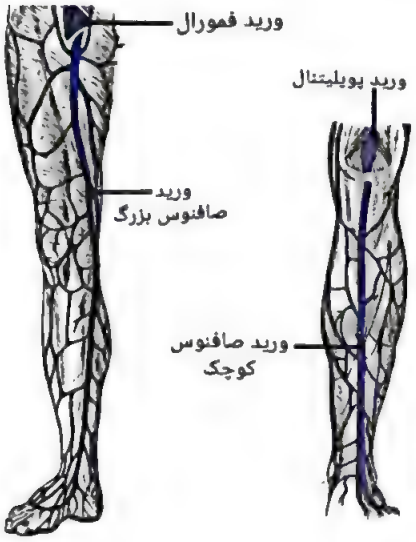

شکل ۴-۳۵. وریدهای سطحی اندام تحتانی

۱- لنف بخش خارجی ساق پا عمدتاً به گره‌های لنفاوی ..... تخلیه می‌شود. (پزشکی قطبی)

الف) Popliteal

ب) Superficial Inguinal

ج) Deep Inguinal

د) External Iliac

سؤال	۱			
پاسخ	ب			

پاسخ لنف اندام تحتانی عقده‌های اینگوینال سطحی ☜ تقریباً ۱۰ عدد هستند و به موازات رباط اینگوینال قرار دارند. لنف ناحیه‌ی گلوتئال، جدار تحتانی شکم، پرینه و نواحی سطحی اندام تحتانی را دریافت می‌کنند و نهایتاً به عقده‌های ایلیاک خارجی در شکم تخلیه می‌شوند.

عقده‌های اینگوینال عمقی ☜ حداکثر ۳ عدد هستند و در داخل ورید رانی قرار دارند. لنف گلانس یا کلیتوریس در پرینه را دریافت کرده سپس به عقده‌های اینگوینال سطحی وصل می‌شوند و به عقده‌های ایلیاک خارجی می‌ریزند.

عقده‌های پوپلیتئال ☜ لنف نواحی عمقی ساق و پا را دریافت می‌کنند و سرانجام به عقده‌های اینگوینال سطحی و عمقی تخلیه می‌شوند.

لنف بخش خارجی ساق پا، عمدتاً به گره‌های لنفاوی اینگوینال سطحی تخلیه می‌شود.

پاسخ شریان پلانتار خارجی (شاخه‌ای از تیبیال خلفی) در بین لایه‌ی سوم و چهارم عضلات کف پا، قوس پلانتار عمقی را می‌سازد. این قوس شریانی با شریان پلانتار عمقی (شاخه‌ای از دورسالیس پدیس) که از قسمت دورسال پا وارد کف پا می‌شود، یکی می‌شود. شریان تیبیال قدامی پس از عبور از مفصل مچ، شریان دورسالیس پدیس نام می‌گیرد و نبض آن در خارج تاندون عضله‌ی اکستنسور هالوسیس لانگوس لمس می‌شود. از این شریان دو شاخه‌ی مهم جدا می‌شود:

۱- شریان قوسی یا arcuate ۲- شریان اولین متاتارس پشتی

با توجه به این توضیحات، شریان دورسالیس پدیس ادامه‌ی شریان تیبیال قدامی در اندام تحتانی است.

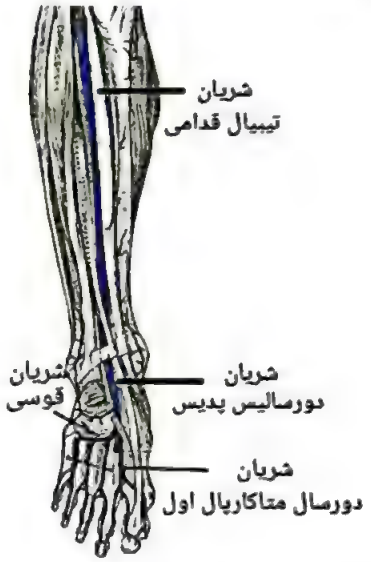

شکل ۴-۳۶. شاخه‌های شریان دورسالیس پدیس

پاسخ سر فمور توسط شریان ابتوراتور (شاخه‌ای از شریان ایلیاک داخلی) و گردن آن توسط شریان‌های سیرکمفلکس فمورال داخلی و خارجی (شاخه‌های شریان پروفوندا فموریس) خون‌رسانی می‌شوند.

رباط گرد سر فمور، در یک انتها به فووآ بر روی سر فمور و در انتهای دیگر به حفره استابولار متصل است. این رباط حاوی یک شاخه‌ی کوچک از شریان ابتوراتور است که در خون‌رسانی به سر فمور نقش دارد؛ پس با پارگی این رباط، شریان ابتوراتور آسیب می‌بیند.

پاسخ در خلف ران اولین شریان سوراخ کننده (شاخه‌ای از فمورال عمقی) از پائین، شریان گلوتئال تحتانی (شاخه‌ای از ایلیاک داخلی) از بالا و شریان‌های مدیال و لترال سیرکمفلکس (شاخه‌های شریان فمورال عمقی) از طرفین در تشکیل آناستوموز صلیبی شرکت دارند. به این ترتیب ارتباط بین شریان فمورال از پائین و شریان ایلیاک داخلی از بالا برقرار می‌شود.

۲- شریان Dorsal pedis ادامه‌ی کدام شریان در اندام تحتانی است؟ (پزشکی قطبی)

الف) Ant. Tibial art

ب) Lat. plantar art

ج) Arcuate art

د) First dorsal metatarsal art

۳- در اثر پارگی رباط گرد سر فمور، شاخه کدامیک از شریان های زیر آسیب می‌بیند؟ (پزشکی شهریور ۹۹)

الف) Deep external podendal

ب) Lateral circumflex femoral

ج) Obturator

د) Superior gluteal

۴- کدامیک از شریان‌های زیر در تشکیل آناستوموز صلیبی شرکت می‌کند؟ (پزشکی قطبی)

الف) اولین شریان سوراخ کننده

ب) شاخه بالارونده شریان لترال سیرکمفلکس فمورال

ج) شریان ابتوراتور

د) شاخه‌ی پایین‌رونده شریان مدیال سیرکمفلکس فمورال

سؤال	۲	۳	۴	
پاسخ	الف	ج	الف	

۵- کدامیک از عناصر زیر از عقب قوزک خارجی عبور می‌کند؟ (پزشکی قطبی)

الف) عروق تیبیال خلفی

ب) عصب پرونئال عمقی

ج) ورید صافن بزرگ

د) ورید صافن کوچک

پاسخ وریدهای صافنوس بزرگ و کوچک، وریدهای سطحی اصلی در اندام تحتانی هستند. ورید صافنوس بزرگ از جلوی قوزک داخلی پا عبور کرده و در انتهای مسیر خود به ورید فمورال می‌ریزد. ورید صافنوس کوچک از پشت قوزک خارجی پا عبور کرده و در پشت زانو به ورید پوپلیتئال تخلیه می‌شود.

۶- Peroneal artery شاخه‌ی کدام شریان است؟ (پزشکی اسفند ۱۴)

الف) Popliteal

ب) Anterior Tibial

ج) Posterior Tibial

د) Profonda femoris

پاسخ پس از عبور شریان پوپلیتئال از قوس تاندونی عضله‌ی سولئوس، این شریان به دو شاخه‌ی تیبیال قدامی و تیبیال خلفی تقسیم می‌شود. از شریان تیبیال خلفی، شاخه‌ی پرونئال (فیبولار) هم جدا می‌شود که خون‌رسانی به کمپارتمنت خارجی ساق را برعهده دارد.

نکته مهم این که هر شریانی که در اسمش کلمه ریکارنت وجود داشت، قطعاً مربوط به تیبیال قدامی است. مابقی شاخه‌ها مربوط به تیبیال خلفی هستند.

۷- شریان اصلی تغذیه کننده‌ی ناحیه‌ی پشت ران کدام است؟ (پزشکی قطبی)

الف) Obturator

ب) Popliteal

ج) Profunda femoris

د) Superior gluteal

پاسخ همانطور که در درسنامه گفته شد، شریان پروفوندا فموریس (مهم‌ترین و بزرگ‌ترین شاخه‌ی شریان فمورال)، از طریق چهارمین سوراخ روی عضله‌ی ادداکتور مگنوس به کمپارتمنت خلفی رفته و آن‌جا را خون‌رسانی می‌کند. پس شریان اصلی تغذیه‌کننده ناحیه‌ی پشتی ران، شریان پروفوندا فموریس است.

۸- کدامیک از شاخه‌های شریان فمور در مجرای ادداکتور از آن منشأ می‌گیرد؟ (پزشکی اسفند ۹۹)

الف) Descending genicular

ب) Deep femoral

ج) Deep pudendal

د) Superficial epigastric

پاسخ با توجه به متن درسنامه و نمودار پایین، شریان زانویی نزولی (De-scending genicular) در مجرای ادداکتور از شریان فمورال منشأ می‌گیرد.

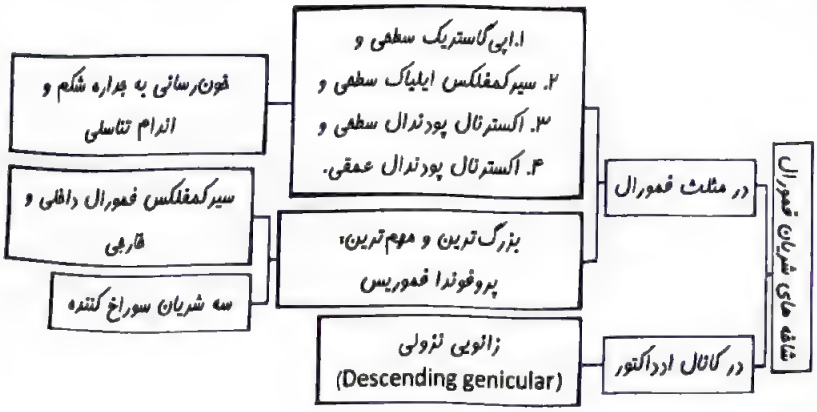

۹- شریان‌های سوراخ‌کننده اپونوروز عضله ادداکتور مگنوس از کدام شریان مستقیماً منشأ می‌گیرند؟ (پزشکی خرداد ۱۴-میان‌دوره کشوری)

الف) فمورال

ب) پروفوندا فموریس

ج) پوپلیته آل

د) ژنیکولار نزولی

پاسخ با توجه به متن درسنامه و نمودار سؤال ۸، سه شریان سوراخ‌کننده از شریان پروفوندا فموریس منشأ می‌گیرند.

سؤال	۵	۶	۷	۸	۹
پاسخ	د	ج	ج	الف	ب

پاسخ: با توجه به متن درسنامه و نمودار سؤال۸، شریان سیرکمفلکس فمورال خارجی شاخه‌ای از شریان پروفوندا فموریس است و مستقیماً از شریان فمورال جدا نمی‌شود.

۱۰- همه‌ی شریان‌های زیر مستقیماً از شریان Femoral جدا می‌شوند، بجز: (پزشکی قطبی)

الف) Deep external pudendal

ب) Superficial external pudendal

ج) Lat.femoral circumflex

د) Profunda femoris

نام مبحث	تعداد سوالات در آزمون‌های دو سال اخیر	ملاحظات
اعصاب اندام تحتانی	۹	خیلی‌مهم

شبکه‌ی لومبار

شبکه‌ی لومبار از شاخه‌های قدامی اعصاب L1 تا L4 تشکیل می‌شود. شاخه‌هایی که از آن جدا می‌شوند، عبارتند از:

۱. عصب ایلیوهیپوگاستریک:

- عملکرد حرکتی: عصب‌دهی عضلات مایل داخلی و عرضی شکمی
- عملکرد حسی: تأمین پوست خلفی خارجی ناحیه‌ی گلوتئال

۲. عصب ایلیواینگوینال:

- عملکرد حرکتی: عصب‌دهی عضلات مایل داخلی و عرضی شکمی
- عملکرد حسی: عصب‌دهی قسمت فوقانی داخلی ران

۳. عصب ژنیتوفمورال:

- عملکرد حرکتی: شاخه ژنیتال عصب‌دهی عضله کرماستر
- عملکرد حسی: شاخه ژنیتال عصب‌دهی پوست اسکروتوم در مرد و لابیا ماژور در زن

شاخه فمورال کاملاً حسی، عصب‌دهی قسمت فوقانی میانی ران (ناحیه‌ی مثلث فمورال)

۴. عصب جلدی رانی خارجی:

- عملکرد حسی: کاملاً حسی، عصب‌دهی ثلث خارجی ران

۵. عصب ابتوراتور:

- عملکرد حرکتی: عصب‌دهی تمام عضلات کمپارتمنت داخلی ران (بجز بخش همسترینگ ادداکتور مگنوس و پکتینئوس)
- عملکرد حسی: حس بخشی از کنار داخلی نیمه فوقانی ران

۶. عصب فمورال:

- عملکرد حرکتی: عصب‌دهی تمام عضلات کمپارتمنت قدامی ران (بجز پسواس ماژور) و نیز عضله پکتینئوس
- عملکرد حسی: دارای شاخه‌های حسی شامل جلدی رانی داخلی، جلدی رانی میانی و صافنوس (سطح داخلی ساق و پا)

سؤال	۱۰			
پاسخ	ج			

شبکه‌ی ساکرال

شبکه‌ی ساکرال از شاخه‌های قدامی اعصاب S1 تا S4 به همراه L4 و L5 تشکیل شده‌است. این شبکه روی عضله‌ی پیریفورمیس است و در صورت فشار روی این عضله کل شاخه‌های شبکه‌ی ساکرال تحت‌تأثیر قرار خواهند گرفت. اعصاب اصلی این شبکه عبارتند از:

۱. عصب گلوتئال فوقانی:

- عملکرد حرکتی: کاملاً حرکتی، عصب‌دهی عضلات ابداکتور هیپ (گلوتئوس مدیوس و مینیموس) و تنسور فاسیا لاتا

۲. عصب گلوتئال تحتانی:

- عملکرد حرکتی: کاملاً حرکتی، عصب‌دهی به قوی‌ترین اکستنسور هیپ (گلوتئوس ماگزیموس)

۳. عصب مربع ران:

- عملکرد حرکتی: کاملاً حرکتی، عصب‌دهی به عضلات مربع رانی و ژملوس تحتانی

۴. عصب ابتوراتور داخلی:

- عملکرد حرکتی: کاملاً حرکتی، عصب‌دهی به ابتوراتور داخلی و ژملوس فوقانی

۵. عصب سیاتیک:

- عملکرد حرکتی: تمام عضلات کمپارتمنت خلفی ران و بخش همسترینگ ادداکتور مگنوس، تمام عضلات ساق و پا
- عملکرد حسی: عصب‌دهی پوست سطح خارجی ساق و پا، روی کف پا و سطح خلفی پا

۶. عصب جلدی رانی خلفی:

- عملکرد حسی: کاملاً حسی، عصب‌دهی به پوست خلف ران و قسمت فوقانی خلفی ساق

۷. عصب پودندال:

- عملکرد حرکتی: عصب‌دهی به عضلات ناحیه پرینه، لواتورآنی، اسفنکترهای خارجی پیشابراه و آنوس
- عملکرد حسی: عصب‌دهی به پنیس و کلیتوریس

شکل‌های ۴-۳۷ و ۴-۳۸ عصب‌دهی اندام تحتانی در نمای قدامی و خلفی را نشان می‌دهند. شکل نمای خلفی، فقط چیزی که علاوه بر نمای قدامی وجود دارد را نشان می‌دهد. بقیه‌ی قسمت‌ها شبیه نمای قدامی است.

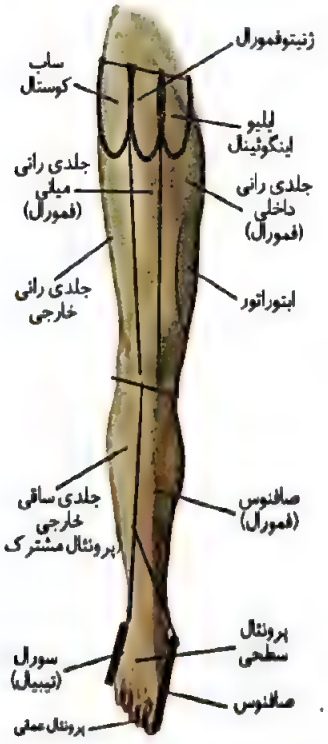

شکل ۴-۳۷. عصب‌دهی حسی اندام تحتانی. نمای قدامی

شکل ۴-۳۸. عصب‌دهی حسی اندام تحتانی. نمای خلفی

پاسخ درماتوم

درماتوم ناحیه‌ای از پوست است که عمدتاً توسط یک عصب نخاعی عصب‌دهی می‌شود و با استفاده از آن می‌توان نارسایی‌ها و آسیب‌های وارده بر اعصاب محیطی را تشخیص داد.

درماتوم‌های اندام تحتانی: (شکل ۴-۳۹ و ۴-۴۰) (شکل‌ها رو حفظ کن!)

۱. سطح قدامی ران (از بالا به پائین): L1, L2, L3

۲. زانو عمدتاً به‌وسیله: L4

۳. نیمه داخلی ساق پا و کنار داخلی پا: L4

۴. نیمه خارجی ساق و پشت پا: L5

۵. کنار خارجی پا: S1

۱- درمالوم (حس) کنار خارجی پا توسط کدام عصب تأمین می‌شود؟ (پزشکی قفبی)

۱) L4 ۲) L5 ۳) S1 ۴) S2

شکل ۴-۳۹. درماتوم‌های اندام تحتانی، نمای قدامی

شکل ۴-۴۰. درماتوم‌های اندام تحتانی، نمای خلفی

پاسخ عصب سیاتیک

عصب سیاتیک از کنار تحتانی پیریفورمیس خارج می‌شود و بستر آن به ترتیب عضلات ژملوس فوقانی، ابتوراتور داخلی، ژملوس تحتانی و مربع رانی است. این عصب به تمام عضلات کمپارتمنت خلفی ران عصب‌دهی می‌کند. عصب سیاتیک در حفره‌ی پوپلیتئال به دو شاخه‌ی تیبیال و پرونئال مشترک تقسیم می‌شود.

عصب تیبیال در حفره‌ی پوپلیتئال یک شاخه‌ی حسی به نام سورال و یک شاخه‌ی حرکتی به عضله‌ی پوپلیتئوس می‌دهد. این عصب در خلف ساق، به تمام عضلات خلف ساق (که اکثراً فلکسوری هستند)، عصب می‌دهد. در ادامه عصب تیبیال وارد کف پا شده و به دو شاخه‌ی پلانتار داخلی و پلانتار خارجی تقسیم می‌شود.

عصب پرونئال مشترک یک شاخه‌ی حرکتی به سر کوتاه عضله‌ی بای‌سپس و دو شاخه‌ی حسی، شامل جلدی سورال خارجی و ارتباطی سورال را می‌دهد. سپس عصب پرونئال مشترک حول گردن فیبولا می‌چرخد و در سطح قدامی به دو شاخه‌ی پرونئال (فیبولار) سطحی و پرونئال (فیبولار) عمقی تقسیم می‌شود.

با توجه به این توضیحات، در صورت ضایعه عصب سیاتیک که عصب‌دهی به عضلات کمپارتمنت خلفی ران را بر عهده دارد، عملکرد این عضلات که فلکسیون زانو است، مختل می‌شود.

۲- در صورت ضایعه عصب سیاتیک کدام‌یک از اعمال زیر انجام نمی‌شود؟ (پزشکی خرداد ۱۴۰۰-میان‌دوره کشوری)

۱) فلکسیون ران

۲) اکستانسیون ران

۳) فلکسیون زانو

۴) اکستانسیون زانو

سؤال	۱	۲		
پاسخ	۴	۴		

۳- قطع عصب ابتوراتور موجب فلج کامل کدام عضله می‌شود؟ (پزشکی قطبی)

الف) ادداکتور مگنوس

ب) پکتینئوس

ج) ابتوراتور داخلی

د) گراسیلیس

پاسخ عصب ابتوراتور

الیاف حرکتی عصب ابتوراتور، تمام عضلات کمپارتمنت داخلی ران (عضلات ادداکتور به‌جز بخشی از عضله‌ی ادداکتور بزرگ که از ایسکیوم منشأ می‌گیرد و عضله‌ی پکتینئوس که به ترتیب از اعصاب سیاتیک و فمورال عصب می‌گیرند) را عصب می‌دهد: (ابتوراتور اکسترنوس، ادداکتور لانگوس، ادداکتور برویس، ادداکتور مگنوس و گراسیلیس) و الیاف حسی، حس بخشی از کنار داخلی نیمه فوقانی ران را تأمین می‌کند.

با توجه به این که عضله گراسیلیس فقط از عصب ابتوراتور عصب‌گیری می‌کند، قطع عصب ابتوراتور باعث فلج کامل عضله‌ی گراسیلیس می‌شود. عصب عضله‌ی پکتینئوس، عصب فمورال از شبکه‌ی لومبار، عضله‌ی ابتوراتور داخلی، عصب ابتوراتور داخلی از شبکه‌ی ساکرال است. عضله ادداکتور مگنوس هم از ابتوراتور و هم از سیاتیک عصب می‌گیرد.

۴- حس پوست مثلث فمورال توسط کدامیک از اعصاب زیر تأمین می‌شود؟ (پزشکی قطبی)

الف) ژنیتوفمورال

ب) ایلئوانگوینال

ج) جلدی رانی قدامی

د) شاخه‌ی جلدی عصب اوبتوراتور

پاسخ عصب ژنیتوفمورال

بخش ژنیتال عصب ژنیتوفمورال، الیاف حسی‌اش عصب‌دهی پوست اسکروتوم در مرد و لابیا ماژور در زن و الیاف حرکتی‌اش عصب‌دهی عضله‌ی کرماستر را انجام می‌دهند (نه عضله‌ی دارتوس!). بخش فمورال کاملاً حسی بوده و حس قسمت فوقانی میانی ران را در قدام تأمین می‌کند. این عصب از ضخامت عضله‌ی پسواس ماژور خارج می‌شود. عضله‌ی ابتوراتور از کنار داخلی این عصب و بقیه در سمت خارج آن طی مسیر می‌کنند.

بنابراین تأمین حس قسمت فوقانی میانی ران (ناحیه‌ی مثلث فمورال) بر عهده‌ی بخش فمورال از عصب ژنیتوفمورال است.

۵- در صدمه عصب فمورال کدام‌یک از اعمال زیر انجام نمی‌شود؟ (پزشکی دی ۹۹- میان‌دوره‌ی کشوری)

الف) اکستانسیون هیپ

ب) اکستانسیون زانو

ج) فلکسیون هیپ

د) فلکسیون زانو

پاسخ عصب فمورال

الیاف حرکتی عصب فمورال، به عضلات فلکسور هیپ (پکتینئوس، ایلیاکوس، سارتوریوس و سر مستقیم رکتوس فموریس) و عضلات اکستنسور زانو (چهار سر رانی) عصب‌دهی می‌کنند. شاخه‌های حسی این عصب شامل: جلدی رانی داخلی، جلدی رانی میانی و صافنوس هستند.

عضلات اکستنسور زانو فقط از عصب فمورال عصب می‌گیرند و با آسیب به عصب فمورال عملکرد آن‌ها مختل می‌شود اما فلکسیون هیپ هم‌چنان توسط عضله پسواس ماژور که مستقیماً از شبکه‌ی کمری عصب می‌گیرد انجام می‌شود.

سؤال	۳	۴	۵
پاسخ	د	الف	ب

پاسخ عصب گلوتئال فوقانی و تحتانی

عصب گلوتئال فوقانی، تنها عصبی است که از بالای عضله‌ی پیریفورمیس عبور می‌کند. این عصب کاملاً حرکتی بوده و به عضلات ابداکتور هیپ (گلوتئوس مدیوس و مینیموس) و تنسور فاسیا لاتا عصب می‌دهد.

عصب گلوتئال تحتانی کاملاً حرکتی است و عصب‌دهی به قوی‌ترین اکستنسور هیپ (گلوتئوس ماکزیموس) را برعهده دارد. سایر عضلات ناحیه‌ی گلوتئال هم از شبکه ساکرال عصب می‌گیرند.

در شخصی که در ابداکسیون ران ضعف شدید دارد، عصب گلوتئال فوقانی که به ابداکتورهای هیپ عصب‌دهی می‌کند، آسیب دیده‌است.

۶- در معاینه‌ی یک بیمار، مشخص می‌شود که وی دچار ضعف شدید در عمل ابدوکسیون مفصل ران است. اگر صدمه‌ی یک عصب مطرح باشد، کدام عصب است؟ *(پزشکی قطبی)*

الف) Sciatic

ب) Superior gluteal

ج) Inferior gluteal

د) Femoral

پاسخ عصب پودندال

عصب پودندال پس از خروج از لگن از طریق بریدگی سیاتیک بزرگ مجدداً از سوراخ سیاتیک کوچک به لگن باز می‌گردد. توبروزیته‌ی ایسکیوم در مسیر حرکت عصب پودندال است و در نتیجه این مکان محل مناسبی برای بی‌حس‌کردن این عصب است. الیاف حرکتی به عضلات ناحیه‌ی پرینه، لواتور آنی و اسفنکترهای خارجی پیشابراه و آنوس و الیاف حسی به پنیس و کلیتوریس می‌روند.

همانطور که گفته شد عصب پودندال از هر دو سوراخ سیاتیک بزرگ و کوچک عبور می‌کند.

۷- کدامیک از عناصر زیر از هر دو سوراخ سیاتیک بزرگ و کوچک می‌گذرد؟ *(پزشکی قطبی)*

الف) عضله‌ی پیریفورمیس

ب) شریان گلوتئال تحتانی

ج) عصب پودندال

د) عضله‌ی ابتوراتور داخلی

پاسخ عصب صافنوس

عصب صافنوس پس از جدا شدن از عصب فمورال، به سمت داخل و پائین حرکت کرده و شریان فمورال را (از سمت خارج به داخل) قطع می‌کند. سپس در سمت داخلی زانو، از بین تاندون عضلات سارتوریوس و گراسیلیس عبور کرده و همراه با ورید صافنوس بزرگ از قسمت داخلی ساق پا نزول می‌کند. در ادامه از جلوی قوزک داخلی عبور کرده و در حاشیه‌ی داخلی پا ادامه مسیر داده و در انتهای انگشت بزرگ پا خاتمه می‌یابد.

به دلیل مجاورت عصب صافنوس و ورید صافنوس بزرگ در هنگام برداشتن ورید صافنوس بزرگ جهت استفاده در پیوند، امکان آسیب عصب صافنوس وجود دارد.

۸- در بیماران نیازمند پیوند عروقی، در هنگام برداشتن ورید صافنوس بزرگ جهت استفاده در پیوند، کدام عنصر تشریحی زیر ممکن است آسیب ببیند؟ *(پزشکی اردیبهشت ۹۷- میان‌دوره‌ی کشوری)*

الف) عصب صافنوس

ب) عصب سورال

ج) عروق تیبیال قدامی

د) عصب جلدی رانی خارجی

سؤال	۶	۷	۸	
پاسخ	ب	ج	الف	

۹- عصب کدام عضله پلانتار داخلی است؟ (پزشکی قطبی)

الف) کوادراتوس پلانتار

ب) لومبریکال اول

ج) اداکتور هالوسیس

د) فلکسور دیجیتی مینیمی برویس

پاسخ عصب تیبیال

عصب تیبیال با ورود به کف پا به دو شاخه‌ی پلانتار داخلی و پلانتار خارجی تقسیم می‌شود. پلانتار داخلی حس ۳.۵ انگشت از سمت شست و پلانتار خارجی حس ۱.۵ انگشت خارجی را تأمین می‌کنند. پلانتار خارجی به تمام عضلات کف پا عصب می‌دهد، به‌جز چهار عضله که پلانتار داخلی آن‌ها را عصب می‌دهد: ۱. فلکسور هالوسیس برویس و ۲. فلکسور دیژیتوروم برویس و ۳. ابداکتور هالوسیس و ۴. لومبریکال اول

پس عصب پلانتار داخلی عصب‌دهی به عضله لومبریکال اول را برعهده دارد.

۱۰- در صورت ضایعه عصب پرونئال سطحی کدام حرکت زیر در پا انجام نمی‌شود؟ (پزشکی خرداد ۱۴۰۰-میان‌دوره کشوری)

الف) Extension

ب) Flexion

ج) Eversion

د) Inversion

پاسخ عصب پرونئال سطحی

عصب پرونئال سطحی که شاخه‌ای از عصب پرونئال مشترک است، حس پشت پا و انگشتان پا را تأمین می‌کند. (به‌جز شکاف بین‌انگشتی اول و سمت خارجی انگشت کوچک که به ترتیب از عصب فیبولار عمقی و سورال (از عصب تیبیال) عصب می‌گیرند). این عصب هم‌چنین به عضلات کمپارتمنت خارجی ساق (دو عضله‌ی پرونئوس برویس و پرونئوس لانگوس) که Eversion پا را بر عهده دارند، عصب‌دهی می‌کند.

بنابراین با آسیب به عصب پرونئال سطحی، Eversion پا انجام نمی‌شود.

۱۱- در صدمه عصب پرونئال عمقی کدام عضله منقبض می‌شود؟ (پزشکی دی ۹۹- میان‌دوره‌ی کشوری)

الف) پرونئوس لانگوس

ب) تیبیالیس قدامی

ج) اکستنسور هالوسیس لانگوس

د) اکستنسور دیجیتروم لانگوس

پاسخ عصب پرونئال عمقی

عصب پرونئال عمقی که شاخه‌ای از عصب پرونئال مشترک است، به عضلات قدام ساق (دورسی فلکسورهای مچ) یعنی: تیبیالیس قدامی، اکستنسور هالوسیس لانگوس، اکستنسور دیژیتوروم لانگوس و پرونئوس ترتیوس و نیز به یک عضله‌ی پشت پا، یعنی عضله‌ی اکستنسور دیژیتوروم برویس عصب می‌دهد و حس اولین شکاف بین‌انگشتی (بین انگشت ۱ و ۲) را تأمین می‌کند. در صدمه عصب پرونئال عمقی، عضله‌ی پرونئوس لانگوس که عصب‌دهی آن توسط پرونئال عمقی انجام نمی‌شود، قادر به انقباض خواهد بود. عضله پرونئوس لانگوس از عصب پرونئال سطحی عصب می‌گیرد.

۱۲- کدامیک از اعصاب زیر در عصب‌دهی حسی حاشیه‌ی خارجی پا مشارکت نمی‌کند؟ (پزشکی کلاسیک و ریفرم شهریور ۹۸- مشترک کشوری)

الف) Sural ب) Tibial

ج) Sciatic د) Saphenous

پاسخ نیمه‌ی داخلی ساق پا توسط عصب صافنوس و نیمه‌ی خارجی آن توسط عصب جلدی ساقی خارجی و شاخه سطحی فیبولار مشترک عصب‌دهی می‌شود. تمام پشت پا و انگشتان توسط پرونئال سطحی، بخش خارجی انگشت کوچک توسط عصب تیبیال و شکاف بین‌انگشتی اول توسط پرونئال عمقی عصب‌دهی می‌شود. کنار داخلی پا توسط صافنوس و کنار خارجی پا توسط سورال عصب‌دهی می‌گردد. (شکل ۴-۳۷)

عصب صافنوس که شاخه‌ای از عصب فمورال است در عصب‌دهی حسی حاشیه‌ی خارجی پا مشارکت نمی‌کند.

سؤال	۹	۱۰	۱۱	۱۲
پاسخ	ب	ج	الف	د

پاسخ **عصب جلدی رانی خلفی**

عصب جلدی رانی خلفی، عصبی کاملاً حسی است که در خلف ران با عصب سیاتیک هم‌مسیر است. حس خلف ران و قسمت فوقانی خلفی ساق را تأمین می‌کند. حس پوست ناحیه‌ی پوپلیتئال که در پشت زانو قرار گرفته، توسط عصب جلدی رانی خلفی (Posterior Cutaneous Nerve of the Thigh) تأمین می‌شود.

پاسخ

شبکه لومبار		
عصب	عملکرد حرکتی	عملکرد حسی
ایلیوهیپوگاستریک	عضلات مایل داخلی و عرضی شکمی	پوست خلفی خارجی ناحیه‌ی گلوتئال
ایلیواینگوینال	عضلات مایل داخلی و عرضی شکمی	پوست قسمت فوقانی داخلی ران
ژنیتوفمورال	شاخه ژنیتال عصب‌دهی عضله کرماستر	شاخه ژنیتال عصب‌دهی اسکروتوم در مرد و لابیا ماژور در زن؛ شاخه فمورال کاملاً حسی، عصب‌دهی قسمت فوقانی میانی ران (ناحیه‌ی مثلث فمورال)
جلدی رانی خارجی	–	پوست ثلث خارجی ران
ابتوراتور	تمام عضلات کمپارتمنت داخلی ران (بجز بخش همسترینگ ادداکتور مگنوس و پکتینئوس)	پوست بخشی از کنار داخلی نیمه فوقانی ران
فمورال	تمام عضلات کمپارتمنت قدامی ران (بجز پسواس ماژور) و نیز عضله پکتینئوس	شاخه‌های حسی شامل: جلدی رانی داخلی، جلدی رانی میانی و صافنوس (سطح داخلی ساق و پا)

با توجه به متن درسنامه و نمودار بالا، عصب فمورال شاخه‌ای از شبکه لومبار است.

پاسخ

شبکه ساکرال		
عصب	عملکرد حرکتی	عملکرد حسی
گلوتئال فوقانی	عصب‌دهی عضلات ابداکتور هیپ (گلوتئوس مدیوس و مینیموس) و تنسور فاسیا لاتا	–
گلوتئال تحتانی	عصب‌دهی به قوی‌ترین اکستنسور هیپ (گلوتئوس ماگزیموس)	–
عصب مربع ران	عضلات مربع رانی و ژملوس تحتانی	–

۱۳- حس پوست ناحیه‌ی Popliteal عمدتاً توسط کدام عصب تأمین می‌شود؟ (پزشکی آذر ۹۷- میان‌دوره‌ی کشوری)

الف) Posterior Cutaneous Nerve of the Thigh

ب) Sural Nerve

ج) Saphenous Nerve

د) Common Peroneal (Fibular) Nerve

۱۴- عصب فمورال از کدام شبکه عصبی منشأ می‌گیرد؟ (دندان‌پزشکی خرداد ۱۴۰۰- میان‌دوره کشوری)

الف) ساکرال

ب) لومبار

ج) کوکسیژئال

د) براکیال

۱۵- عصب سیاتیک از کدام شبکه منشأ می‌گیرد؟ (دندان‌پزشکی آبان ۱۴۰۰-میان‌دوره کشوری)

الف) لومبار

ب) ساکرال

ج) کوکسی‌جئال

د) براکیال

سؤال	۱۳	۱۴	۱۵
پاسخ	الف	ب	ب

عصب	عملکرد حرکتی	عملکرد حسی
عصب ابتوراتور داخلی	عضلات ابتوراتور داخلی و ژملوس فوقانی	-
سیاتیک	تمام عضلات کمپارتمنت خلفی ران و بخش همسترینگ ادداکتور مگنوس، تمام عضلات ساق و پا	پوست سطح خارجی ساق و پا، روی کف پا و سطح خلفی پا
جلدی رانی خلفی	-	پوست خلف ران و قسمت فوقانی خلفی ساق
پودندال	عضلات ناحیه پرینه، لواتورآنی، اسفنکترهای خارجی پیشابراه و آنوس	حس پنیس و کلیتوریس

۱۶- سطوح مجاور انگشتان اول و دوم پا به‌وسیله‌ی کدامیک عصب‌دهی می‌شود؟ (پزشکی قطبی)

۱) سورال

۲) فیبولار سطحی

۳) صافنوس

۴) فیبولار عمقی

با توجه به متن درسنامه و نمودار بالا، عصب سیاتیک شاخه‌ای از شبکه ساکرال است.

پاسخ با توجه به پاسخ سؤال ۱۱ و نمودار پایین، سطوح مجاور انگشتان اول و دوم پا به وسیله‌ی عصب فیبولار (پرونئال) عمقی عصب‌دهی می‌شود.

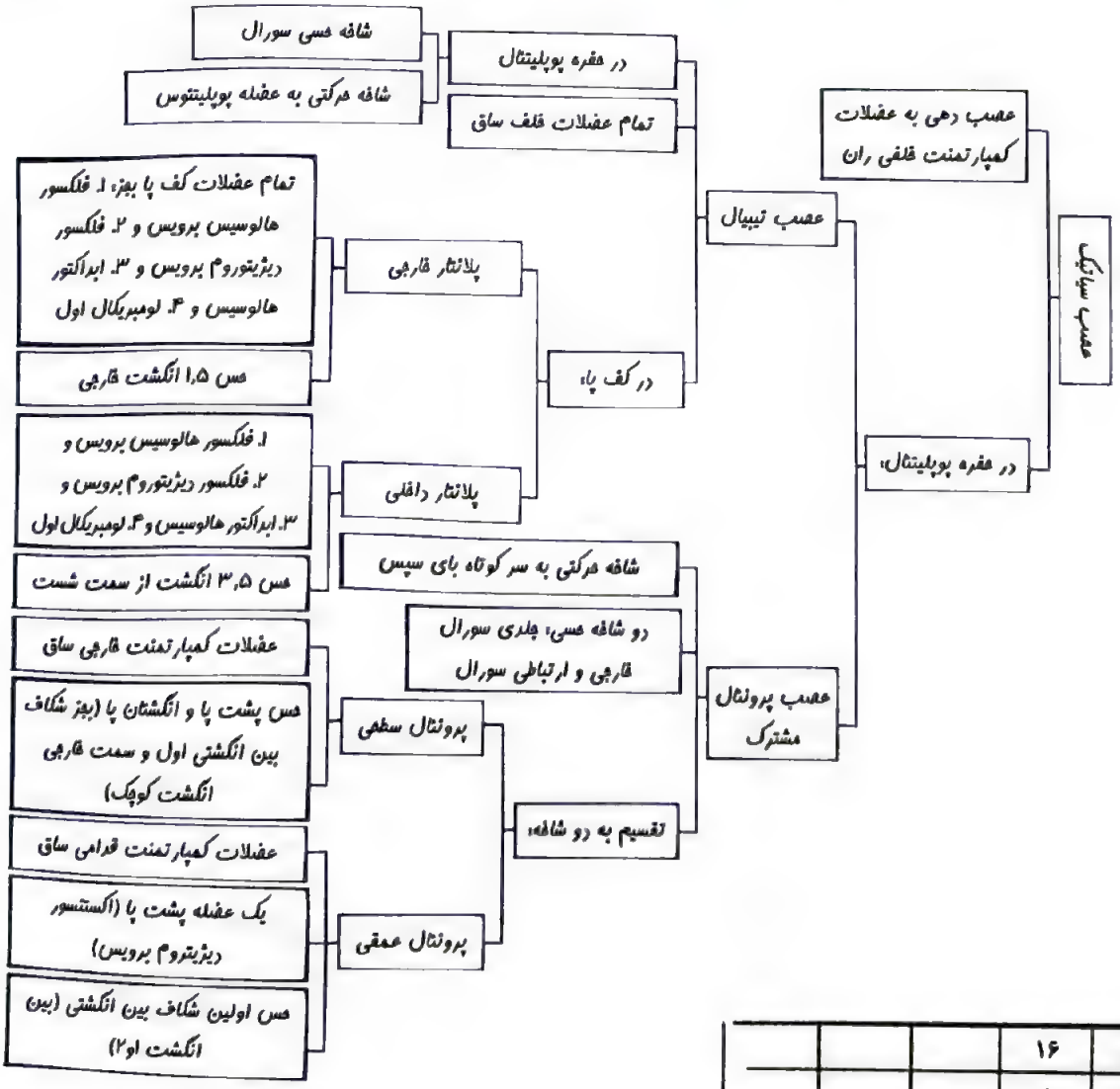

سؤال	۱۶			
پاسخ	د			

پاسخ همانطور که در پاسخ سؤال ۲ گفته شد، عصب سیاتیک از کنار تحتانی پیریفورمیس خارج می‌شود و بستر آن به ترتیب عضلات ژملوس فوقانی، ابتوراتور داخلی، ژملوس تحتانی و مربع رانی است. بنابراین عصب سیاتیک از ناحیه سرینی (Gluteal) پائین می‌رود.

پاسخ با توجه به پاسخ سؤال ۱۱ و نمودار سؤال ۱۶، عصب پرونئال عمقی به عضلات کمپارتمنت قدامی ساق که دورسی فلکشن مچ پا را انجام می‌دهند، عصب‌دهی می‌کند.

در صورت آسیب عصب پرونئال مشترک که عصب پرونئال عمقی شاخه‌ای از آن است، عملکرد عضلات دورسی فلکسور مچ پا مختل شده و فرد دچار افتادگی پا (Drop foot) می‌شود.

پاسخ با توجه به متن درسنامه و جدول سؤال ۱۵، عصب سیاتیک متعلق به شبکه خاجی (ساکرال) است.

۱۷- کدام عصب از ناحیه سرینی پائین می‌رود؟ *(دندان‌پزشکی اسفند ۹۳)*

الف) سیاتیک
ب) فمورال
ج) ابتوراتور
د) صافنوس

۱۸- ضایعه کدام عصب در اندام تحتانی منجر به افتادگی مچ پا (Drop foot) می‌شود؟ *(پزشکی اسفند ۹۹)*

الف) Tibial
ب) Common proneal
ج) Superficial proneal
د) Sural

۱۹- کدام‌یک از اعصاب زیر متعلق به شبکه خاجی (Sacral plexus) است؟ *(دندان‌پزشکی اسفند ۹۹)*

الف) Femoral
ب) Obturator
ج) Sciatic
د) Tibial

سؤال	۱۷	۱۸	۱۹	
پاسخ	الف	ب	ج	

نکات پرتکرار

ناحیه‌ی گلوتئال:

عصب عضله‌ی تنسور فاسیا لاتا ☜ گلوتئال فوقانی

عضله‌ی گلوتئوس مدیوس و مینیموس ☜ جلوگیری از افتادن لگن حین راه رفتن

استخوان و عضلات ران:

عضله‌ی خیاطه (سارتوریوس):

۱. فلکسور و چرخش خارجی مفصل ران

۲. فلکسور مفصل زانو

۳. خم‌کننده همزمان مفصل هیپ و زانو

۴. از اضلاع مثلث فمورال است.

استخوان‌ها و عضلات ساق:

شکستگی گردن استخوان فیبولا ☜ آسیب عصب پرونئال مشترک / اختلال در عضله‌ی proneus longus

عضله‌ی پوپلیتئوس ☜ باز شدن قفل مفصل زانو در شروع عمل فلکشن

عناصر عبوری از غلاف قوزک داخلی پا به ترتیب از قدام به خلف: Tibialis posterior، فلکسور Digitorum لانگوس، Artery (شریان تیبیال خلفی)، Nerve (عصب تیبیال)، فلکسور Hallucis لانگوس. (رمز: Talented Doctors Are Never Hungry)

استخوان‌ها و عضلات پا:

عضله‌ی adductor hallucis در طبقه‌ی سوم کف پا قرار دارد.

عضله‌ی extensor digitorum brevis در عمل دورسی فلکشن مچ پا نقش ندارد.

تکمه‌ی پرونئال (فیبولار) روی استخوان کالکانئوس قرار دارد.

نواحی اندام تحتانی:

کانال ادداکتور:

۱. جدار قدامی: سارتوریوس

۲. جدار خارجی: واستوس مدیالیس

۳. جدار خلفی: ادداکتور مگنوس و لانگوس

سیاهرگ صافن از محتویات کانال ادداکتور نیست.

نکات پرتکرار

خارجی‌ترین عنصر غلاف فمورال ← شریان فمورال

حفره‌ی پوپلیتئال:

۱. عمقی‌ترین عنصر ← شریان پوپلیتئال

۲. شریان ژنیکولار نزولی شاخه‌ای از شریان پوپلیتئال نیست.

۳. عصب پرونئال مشترک در وسط حفره به دو شاخه انتهایی تقسیم نمی‌شود.

مثلث فمورال:

۱. قاعده ← رباط اینگوینال

۲. ضلع داخلی ← لبه‌ی داخلی اردداکتور لانگوس

۳. ضلع خارجی ← لبه‌ی داخلی سارتوریوس

۴. کف ← در طرف داخل: پکتیننوس و اردداکتور لانگوس، در طرف خارج: ایلیوسواس

عروق اندام تحتانی:

شریان ژنیکولار نزولی شاخه‌ای از شریان عمقی ران نیست بلکه شاخه‌ای از شریان فمورال است.

شریان سیرکمفلکس فمورال خارجی و داخلی از شریان عمقی ران جدا می‌شوند.

تخلیه ورید صافنوس کوچک ← به ورید پوپلیتئال

شریان قوسی ← شاخه‌ای از شریان دورسال پدیس

شریان پرونئال ← شاخه‌ای از تیبیالیس خلفی

شاخه‌ای از شریان ابتوراتور درون رباط سر فمور قرار دارد.

شریان‌های سوراخ‌کننده اپوتوروز عضله اردداکتور ماگنوس شاخه‌ای از شریان پروفوندا فموریس هستند.

اعصاب اندام تحتانی:

عصب گلوتئال فوقانی ← عضله‌ی تنسور فاسیا لاتا، گلوتئوس مدیوس و مینیموس

عصب گلوتئال تحتانی ← عضله‌ی گلوتئوس ماگزیموس

خروج عصب Genitofemoral ← از جلوی عضله‌ی پسواس ماژور

افتادگی مچ پا (Drop foot) ← آسیب عصب پرونئال مشترک

شکستگی گردن استخوان فیبولار ← آسیب عصب پرونئال (فیبولار) مشترک

عصب سورال در مسیرش همراه با ورید صافنوس کوچک است.

نکات پرتکرار

عصب صافنوس ← حس داخل ساق

حس پوست سمت خارج پا ← عصب سورال

حس پوست داخل پا ← عصب صافنوس

حس پوست بین انگشت شست و انگشت دوم پا ← عصب پرونئال عمقی

ضایعه عصب سیاتیک ← اختلال در فلکسیون زانو

عصب پرونئال سطحی ← عصب‌دهی به کمپارتمنت خارجی ساق ← Eversion پا

عصب سیاتیک از شبکه ساکرال منشا می‌گیرد.

ارائه خدمات در مقاطع

موسسه آموزشی
دانش آموختگان تهران

علوم پایه پزشکی و دندان پزشکی

مقطع فیزیوپاتولوژی

مقطع استاجری و آزمون پره‌انترنی

آزمون رزیدنتی

آزمون لیسانس به پزشکی

گروه پیشگامان

موسسه آموزشی دانش آموختگان تهران

مجتمع چاپ پیشگامان

واحد بسته بندی و توزیع پیشگامان

فروشگاه تجهیزات پزشکی ایران مد کلاب

انتشارات طبیبانه

باشگاه کارآفرینی

www.PFSGROUP.ir

۳

موسسه آموزشی
دانش‌آموختگان تهران

نشر طبیبانه

9786227904574

با لبخند بخوانید